



FACULTAD DE ODONTOLOGÍA

MANEJO DE MALOCLUSION DE CLASE I MODERADA SIN EXODONCIAS

**Línea de investigación:
Salud pública**

Trabajo Académico para optar el Título de Especialista en Ortodoncia y
Ortopedia Maxilar

Autora

Santos Matos, Maria Luisa Isabel

Asesora

Paucar Lescano, Patricia Lisbeth

ORCID:0000-0002-2181-4981

Jurado

Mauricio Valentín, Franco Raúl

Muricio Vilchez, César Raúl

Miranda Astocondor, Enrique Joel

Lima - Perú

2026



MANEJO DE MALOCLUSION DE CLASE I MODERADA SIN EXODONCIAS

INFORME DE ORIGINALIDAD

20%	19%	4%	10%
INDICE DE SIMILITUD	FUENTES DE INTERNET	PUBLICACIONES	TRABAJOS DEL ESTUDIANTE

FUENTES PRIMARIAS

1	repositorio.unfv.edu.pe Fuente de Internet	8%
2	Submitted to Universidad Nacional Federico Villarreal Trabajo del estudiante	4%
3	repositorio.upla.edu.pe Fuente de Internet	2%
4	hdl.handle.net Fuente de Internet	2%
5	www.ortodoncia.ws Fuente de Internet	1%
6	multimedia.elsevier.es Fuente de Internet	<1%
7	Huamaccto Tarazona, Jackeline Karina. "Maloclusión Dental en Adolescentes de 13 a 18 Años y sus Características del Habla en Lima Metropolitana.", Pontificia Universidad Católica del Perú (Peru) Publicación	<1%
8	Submitted to Universidad Católica Los Angeles de Chimbote Trabajo del estudiante	<1%
9	informatica.upla.edu.pe Fuente de Internet	<1%



FACULTAD DE ODONTOLOGIA

MANEJO DE MALOCLUSION DE CLASE I MODERADA SIN EXODONCIAS

Línea de Investigación:

Salud pública

Trabajo Académico para optar el Título de Especialista en Ortodoncia y Ortopedia Maxilar

Autora

Santos Matos Maria Luisa Isabel

Asesora

Paucar Lescano, Patricia Lisbeth

ORCID:0000-0002-2181-4981

Jurado

Mauricio Valentín, Franco Raúl

Muricio Vilchez, César Raúl

Miranda Astocondor, Enrique Joel

Lima – Perú

2026

DEDICATORIA

A Dios por ser mi guía y concederme fortaleza ante las dificultades, a mi familia por ser mi principal motivación en cada etapa de mi formación profesional. A la memoria de mi padre y mi tía, quienes siempre creyeron en mí.

AGRADECIMIENTO

Dr. Esp. Franco Mauricio, decano de la facultad de Odontología UNFV, a mi asesora Mg. Esp. Patria Paucar, a cada uno de los docentes de la especialidad, por su paciencia y valiosas enseñanzas.

ÍNDICE DEL CONTENIDO

RESUMEN	viii
ABSTRACT	ix
I. INTRODUCCIÓN	1
1.1. Descripción del problema	2
1.2. Antecedentes	3
<i>1.2.1. Marco teórico</i>	6
1.3. Objetivos	15
<i>1.3.1. Objetivos generales</i>	15
<i>1.3.2. Objetivos específicos</i>	15
1.4. Justificación	15
1.5. Impactos esperados del trabajo académico	16
II. METODOLOGÍA	17
2.1. Presentación de caso clínico	17
2.2. Análisis facial	17
<i>2.2.1. Frontal</i>	17
<i>2.2.2. Lateral</i>	17
2.3. Análisis de modelos y características de la maloclusión inicial	17
<i>2.3.1. Arco superior</i>	17
<i>2.3.2. Arco inferior</i>	18
<i>2.3.3. Características en oclusión</i>	18
<i>2.3.4. Discrepancia de Bolton</i>	18
2.4. Análisis radiográfico inicial	18
<i>2.4.1. Radiografía panorámica inicial</i>	19
<i>2.4.2. Análisis cefalométrico inicial</i>	20

2.5. Diagnóstico definitivo	21
2.6. Objetivos de tratamiento	21
2.7. Tratamiento	22
2.8. Aparatología	22
2.9. Plan de tratamiento	22
2.10. Secuencia de tratamiento	23
III. RESULTADOS	23
3.1. Presentación del caso clínico	33
3.2. Análisis de modelos y características de la oclusión	33
3.3. Análisis radiográfico final	33
3.3.1. <i>Radiografía panorámica final</i>	33
3.3.2. <i>Radiografía cefalométrica final</i>	34
3.4. Resultados del tratamiento	35
3.5. Discusión	43
IV. CONCLUSIONES	45
V. RECOMENDACIONES	46
VI. REFERENCIAS	47
VII. ANEXOS	52
7.1. Anexo A.....	52
7.1.2. <i>Características de la maloclusión clase I</i>	33
7.2. Anexo B.....	52
7.2.1. <i>Uso de elásticos intermaxilares</i>	34
7.3. Anexo C.....	52
7.3.1. <i>Superposición de trazados</i>	34

ÍNDICE DE FIGURAS

Figura 1. Fotografías extraorales iniciales	25
Figura 2. Fotografías de perfil y tercio medio lateral	25
Figura 3. Fotografías intraorales iniciales	26
Figura 4. Fotografía de modelos iniciales en yeso	26
Figura 5. Radiografía panorámica inicial	27
Figura 6. Radiografía cefalométrica inicial	27
Figura 7. Fotografías de instalación de brackets en maxilar superior	28
Figura 8. Fotografías de instalación de brackets en maxilar inferior	28
Figura 9. Fotografía de secuencia de arcos alineamiento y nivelación	29
Figura 10. Fotografía de avance de tratamiento	29
Figura 11. Fotografía de acabado y uso de elásticos intermaxilares	30
Figura 12. Radiografía panorámica de control	30
Figura 13. Fotografía de finalización	31
Figura 14. Fotografía de retiro de brackets superior e inferior	31
Figura 15. Fotografía de instalación de contenciones	32
Figura 16. Radiografía cefalométrica lateral	34
Figura 17. Análisis de modelos finales	35
Figura 18. Radiografía panorámica final	36
Figura 19. Radiografía cefalométrica final	36
Figura 20. Resultados del tratamiento de vistas extraorales	37
Figura 21. Resultados del tratamiento de vistas intraorales	38
Figura 22. Trazado inicial	39
Figura 23. Trazado final	40
Figura 24. Superposición de trazados	41

RESUMEN

El presente trabajo expone el caso clínico de un paciente masculino de 18 años, mesofacial, patrón I, con Maloclusión I por discrepancia alveolo dentaria de -7 en el arco superior y -6 en el arco inferior, con relación esquelética Clase I, acompañado de longitud mandibular aumentada y USP III, incisivos superiores e inferiores con inclinación vestibular y protruidos, clase III en relaciones molares y canina derecha y clase I relación canina izquierda, overjet (resalte) 1 mm y overbite (sobremordida) 1 mm. **Objetivo:** eliminar la DAD en los arcos, corregir la desviación de las líneas medias, corregir la relación canina derecha y relación molar derecha e izquierda, corregir el overjet y el overbite, corregir la forma de arco inferior y monitorear salud periodontal y ATM. **Metodología:** consistió en exodoncias de terceros molares superiores e inferiores, instalación de aparatología fija con brackets Roth 0.022" x 0.028", alineamiento, nivelación, uso de elásticos maxilares (EIM) para control vertical y finalización. **Resultados:** corrección de la DAD, corrección ambas líneas medias, corrección de la relación canina derecha y relación molar derecha e izquierda, el overbite y overjet y la forma de arco inferior. **Conclusiones:** fue posible solucionar un apiñamiento moderado sin extracciones, valiéndonos de posicionamiento de brackets, utilización de elásticos intermaxilares y para tomar una decisión de extraer o no, se debe tener en cuenta todos los parámetros diagnósticos.

Palabras clave: maloclusión clase I, elásticos intermaxilares.

ABSTRACT

This paper presents the clinical case of an 18-year-old male patient, mesofacial, pattern I, with Malocclusion I due to alveolar-dental discrepancy of -7 in the upper arch and -6 in the lower arch, with Class I skeletal relationship, accompanied by increased mandibular length and USP III, upper and lower incisors with vestibular inclination and protruded, Class III in right molar and canine relationships and Class I left canine relationship, overjet (overjet) 1 mm and overbite (overbite) 1 mm. **Objective:** eliminate DAD in the arches, correct the deviation of the midlines, correct the right canine relationship and right and left molar relationship, correct the overjet and overbite, correct the shape of the lower arch and monitor periodontal health and ATM. **Methodology:** The procedure consisted of upper and lower third molar extractions, the installation of fixed appliances with 0.022" x 0.028" Roth brackets, alignment, leveling, and the use of maxillary elastics (EIM) for vertical control and finalization. **Results:** correction of the DAD, correction of both midlines, correction of the right canine relationship and right and left molar relationship, correction of the overbite and overjet, and correction of the lower arch shape. **Conclusions:** It was possible to resolve moderate crowding without extractions, using bracket positioning, the use of intermaxillary elastics, and all diagnostic parameters must be taken into account when deciding whether to extract.

Keywords: class I malocclusion, intermaxillary elastics.

I. INTRODUCCIÓN

La maloclusión constituye uno de los problemas de salud bucodental más frecuentes a nivel mundial, se ubica en el tercer lugar a nivel mundial en la lista de enfermedades bucodentales seguido de la caries y la enfermedad periodontal, por ende, muchas personas buscan tratamiento ortodóntico para mejorar su aspecto dentofacial, en consecuencia, el tratamiento ortodóntico debe orientar a mejorar la función oral y lograr la estabilidad entre arcos dentales. Por ello, la elección de una correcta planificación de tratamiento se orienta a mantener el equilibrio entre dichos parámetros. (Alhammadi, 2018; Soheilifar, 2020)

La maloclusión clase I es la más prevalente, ocupando el primer lugar representando un 74,7%. Facialmente es común un perfil recto y equilibrio muscular. Dicha maloclusión se caracteriza mayormente por las relaciones tanto caninas como molares en clase I, pero con una serie de discrepancias a nivel dentario, siendo el más importante el apiñamiento dental, pueden acompañar mordidas profundas, abiertas, cruzadas y protrusiones en los cuales el perfil será convexo. (Alhammadi, 2018)

La decisión de no extracción enunciado por Angle y el de extraer en caso necesario propuesta por Case, es el más importante dilema del ortodoncista. Por lo cual es necesario tomar atención a los parámetros que nos pueden orientar a la decisión de realizar la extracción tales como: el perfil, tanto la inclinación como la posición de incisivos inferiores, si la relación de caninos se encuentra en Clase I, así como la discrepancia alveolodentaria, apiñamiento y el espacio disponible. (Valverde et al., 2012)

El tratamiento ortodóntico sin exodoncias estará indicado en pacientes con espaciamiento o retro inclinación dental, sin embargo, en los casos límite (borderline), el ortodoncista debe valerse de las distintas biomecánicas disponibles hoy en día y además adaptarse a los objetivos y necesidades de los pacientes. Entre ellas: desgastes interproximales,

el posicionamiento en el pegado de Brackets y la utilización de elásticos intermaxilares. (Soheilifar, 2020)

El propósito del presente reporte es detallar la corrección de un caso de maloclusión clase I que presentaba apiñamiento moderado y sin extracciones de un paciente atendido en la Clínica Especializada asistencial de Posgrado de Ortodoncia y ortopedia Maxilar de la Universidad Nacional Federico Villarreal.

1.1. Descripción del problema

La maloclusión de clase I se encuentra entre las maloclusiones más prevalentes, puede acompañarse de alteraciones tanto transversales, sagitales y verticales y la etiología está relacionada con factores genéticos como ambientales, al igual que todas las maloclusiones debe ser diagnosticada adecuadamente. (Alhammadi, 2018)

Al llegar a la planificación del tratamiento la decisión de extraer por parte del ortodoncista es muchas veces clara y fácil de tomar, pero existen casos donde la decisión de tratarse con extracciones se torna más compleja, estos casos dudosos requieren una cuidadosa estimación del posible impacto de la elección del tratamiento en el perfil facial, la estética de la sonrisa, la estabilidad y otros factores que se consideren necesarios. (Herzog, 2016)

Para el tratamiento de algunos casos con apiñamiento dental en pacientes con Clase I moderado se tiene el dilema de extracción versus no extracción, se sugiere que las extracciones de premolares pueden provocar un aplanamiento indeseable en el aspecto facial, por ello se debe estar atentos a los factores que influyen en la decisión. Por lo cual el tratamiento sin extracciones suele reservarse para discrepancias esqueléticas y dentarias moderadas. (Moon, 2021)

El tratamiento de un caso de maloclusión I con apiñamiento dentario con perfil recto, se puede realizar con la inclinación de incisivos y ampliando los arcos dentales con la adecuada secuencia de arcos y con el apoyo de elásticos intermaxilares para una mejor interdigitación

además de evitar efectos indeseados como la mordida abierta, de esta forma se puede corregir la maloclusión y lograr un resultado satisfactorio para el paciente. (Sheridan, 2020)

En la Clínica Asistencial Especializada de Posgrado de Ortodoncia, se brindó atención a un paciente que presentaba Maloclusión Clase I con apiñamiento moderado sin extracciones y con ayuda de elásticos intermaxilares, basándonos en el diagnóstico, planteamiento y tratamiento.

1.2. Antecedentes

López et al. (2020) realizaron tratamiento a una paciente que presentaba una maloclusión clase I según Angle, para lo cual no realizaron extracciones. Los objetivos eran: la mejora del perfil, corrección del apiñamiento dentario, relación canina clase I, conseguir una concordancia entre arcos, centrar la línea media, corrección del overbite y overjet, armonización de los arcos dentales y así conseguir una adecuada oclusión, además de preservar la salud periodontal. Para el tratamiento se utilizó brackets slot 0.018", se alineo y nivelo con arcos nitinol 0.016"; al terminar la alineación y nivelación se pidió una radiografía panorámica para la evaluación del paralelismo radicular, siendo necesario reposición de Brackets, se utilizaron arcos rectangulares de nitinol 0.017" x 0.025", seguido de arcos de acero 0.017" x 0.025" y finalizaron el asentamiento con elásticos clase III 5/16" de 4.5 oz junto con elásticos en forma triangular de 3/16 de 6 oz. Los resultados fueron: la eliminación de la incompetencia labial, intercuspidación aceptables, se centró la línea media dental con la línea media facial, se corrigió el overjet y overbite, se mejoró las relaciones oclusales, presentó paralelismo radicular en la radiografía panorámica final con espacios adecuados sin signos de reabsorciones óseas o radiculares. La conclusión es, que el tratamiento realizado sin extracciones fue beneficioso para el paciente, logrando resultados satisfactorios.

Chamorro (2019) trató un paciente que presentaba maloclusión clase I sin extracciones con uso de elásticos intermaxilares. Los objetivos fueron corregir de la discrepancia dental y

conseguir relaciones oclusales e ideales, la corrección de línea media y cuidar la salud del periodonto. El tratamiento se llevó a cabo sin exodoncias, con Brackets de prescripción MBT 0.022"x0.028" junto con bandas y tubos cementados en primero y segundos molares; para el alineamiento y nivelación se utilizó secuencia de arcos superior e inferior nitinol 0.014", 0.016", 0.018", 0.017"x0.025", seguidos de arcos de acero 0.017"x0.025" y elásticos intermaxilares, arcos 0.018"x0.025" de acero y para el acabado 0.019x0.025" también de acero, ayudados por elásticos intermaxilares en clase II. Finalmente utilizó en el arco superior una contención tipo Hawley y en el arco inferior una contención fija. Los resultados fueron corrección del apiñamiento y centrado de ambas líneas medial. Se concluye que es posible corregir una maloclusión Clase I acompañado de apiñamiento leve sin extracciones y usando elásticos intermaxilares.

Anwari et al. (2022) trataron un paciente femenino con Maloclusión clase I que presentaba apiñamiento severo en ambas arcadas, sin extracciones. Los objetivos de este tratamiento fueron la corrección del apiñamiento, además del overjet, overbite y línea media. Para el tratamiento no se realizó ninguna exodoncia, se colocaron Brackets MBT de 0.022", en los primeros y segundos molares de instalaron tubos de ranura 0,022", el alineamiento como nivelación se inició con alambre TermoNiti 0.012", 0.014", 0.016" hasta llegar al 0.016 x 0.016"; a continuación se realizó desgaste interproximal; se realizó la correlación de arcos superior e inferior en alambres de 0.016 x 0.022", el acabado y detallado se realizó con arco de acero inoxidable 0.017 x 0.025; finalmente se utilizaron retenedores de Hawley en ambas arcadas. La duración del tratamiento fue de 3 años debido al incumplimiento por parte del paciente. Los resultados del tratamiento fueron: la corrección del apiñamiento superior e inferior, sobremordida y resalte normales de 2 mm cada uno. Se aplanó la curva de spee. La conclusión es que en este caso de clase I, se pudo realizar el tratamiento favorable sin la necesidad de extracciones.

Grassia (2020) trató un paciente con una maloclusión Clase I, en dentición permanente con un apiñamiento severo sin extracciones. Los objetivos que plantearon eran: corregir el apiñamiento sin extracciones ganando espacio, desrotando las molares superiores y mediante la corrección de la inclinación de los incisivos. El tratamiento se inició con una barra traspalatina, lip bumper y Brackets estándar de 0,022 x 0,028". La fase de nivelación se realizó con alambres delgados. El tratamiento duró 2 años y 9 meses. Los resultados mostraron buena posición dentaria, mejora en la forma de la arcada, corrección completa del apiñamiento severo en un tratamiento conservador sin extracciones, consiguiendo una adecuada sobremordida y la mejora de los arcos dentarios. Los resultados se han mantenido estables a largo plazo.

Marcial (2021) trató un paciente que presentaba Maloclusión Clase I sin extracciones. Los objetivos fueron eliminar la discrepancia dental. Para el tratamiento se le realizó la etapa de alineación y nivelación con la secuencia de arcos, posteriormente se realizó levante de mordida con topes de resina, arco de curva reversa y para el cierre de espacios usaron arcos de retracción, finalmente para su adecuada intercuspidadación se utilizaron elásticos intermaxilares. Luego de 17 meses, obtuvieron como resultados: adecuada alineación, centrar la línea media, cierre de diastemas, se mantuvo overjet, overbite, relaciones tanto molares como caninas en Clase I y se logró estética dental y facial agradables.

Narmada (2023) realizó tratamiento a un paciente con Maloclusión de Angle Clase I, mordida profunda y desplazamiento de línea media. Los objetivos fueron: corrección del apiñamiento, la mordida profunda, la desviación de la línea media en este caso inferior y mantener una maloclusión clase I y mejorar la forma de arcos, overjet y overbite. Para realizar el tratamiento utilizaron Brackets MBT con ranuras 0,022", la alineación y nivelación se realizó con alambre térmico de níquel titanio iniciando con 0.012", 0.014", 0.016" hasta 0.016 x 0.016", luego se realizó reducción interproximal, la siguiente etapa consistió en la utilización de arcos de acero inoxidable 0.016 x 0.022" y elásticos intermaxilares, finalmente se realizó el

acabado y detalle con arcos 0.017 x 0.025”, al término del tratamiento se eligió retenedores hawley superior e inferior. La duración del tratamiento fue de casi 3 años y los resultados fueron: la corrección del apiñamiento, mejoró tanto el overjet como el overbite, permaneció en Clase I las relaciones molares y caninas y se aplanó la curva de spee.

1.2.1. Marco teórico

Se detalla las principales características y tratamiento en la maloclusión clase I

1.2.1.1. Oclusión ideal y oclusión normal. Se denomina oclusión ideal cuando de forma natural se instaura contactos dentarios óptimos y funcionales, se observa coincidencia entre la máxima e intercuspidadación con la relación céntrica, además de existir un equilibrio neuromuscular con la articulación temporomandibular y tejidos periodontales libres de sintomatología y/o patologías. Para tener una oclusión ideal deberían existir las condiciones genéticas, libre de factores ambientales y de enfermedad, por lo cual la oclusión ideal no existe. (Venegas, 2023)

Podemos definir a la oclusión normal como la presencia e interacción de las piezas dentarias contenidas en los arcos, ordenados de forma correcta y en armonía con la presencia de fuerzas oclusales, en estática y en movimiento; la oclusión normal debería ser sana, funcional y verse atractivas estéticamente para así cumplir de forma adecuada algunas funciones como la masticación y mantener a lo largo de la vida la integridad de la dentición además que exista una armonía en todo el sistema estomatognático. Para algunos autores la oclusión normal puede aceptar ligeras malposiciones dentarias pero que finalmente exista una oclusión que sea funcional, equilibrada y estética. (Vellini, 2002)

Mas adelante Andrews en setiembre de 1972 publica las 6 llaves de la oclusión normal, basado en sus estudios realizados. (Andrews, 1972)

Relaciones molares

- Inclinación mesiodistal de la corona

- Inclinación bucolingual
- Ausencia de rotaciones dentarias
- Puntos de contacto
- Plano oclusal aplanado

1.2.1.2. Maloclusión. Las variaciones de la oclusión dental resulta al haber interacción tanto de factores genéticos como ambientales, los cuales determinaran la relación oclusal iniciando en el desarrollo prenatal hasta el postnatal, dando como resultado una maloclusión, definida como una alteración en posición de los dientes lo cual va desencadenar en un problema tanto estético como funcional con implicancias psicológicas inclusive o un concepto más amplio es el resultado de desproporciones e irregularidades morfológicas como funcionales del sistema estomatognático: dientes, músculos y tejido óseo, los cuales componen el sistema estomatognático. (Proffit, 2013; García, 2011)

1.2.1.3. Clasificación de las maloclusiones según Angle. A través de la historia surgieron autores que clasificaron las maloclusiones en 1803 Fox intentó clasificar por primera vez las maloclusiones basado en la relación de incisivos. En 1842 Carabelli clasificó por relaciones oclusales llamadas: Mordex normales, Mordex rectus, Mordex apertus, Mordex retrusus y Mordex tortuosus. (Canut, 1992)

Edward Angle en 1899, clasificó las maloclusiones en tres basado en el primer molar superior. (Canut, 1992)

A. Clase I. La cúspide mesiovestibular del primer molar superior cae en el surco mesiovestibular del primer molar inferior. Esta limitada a problemas de superposiciones en incisivos. (Angle,1899)

B. Clase II. El surco vestibular de las primeras molares inferior se encuentra a distal de la cúspide mesiovestibular del primer molar superior, con el arco maxilar adelantado y el arco inferior retruído, consta de 2 divisiones: (Angle,1899)

Clase II división 1, los incisivos superiores se encuentran protruidos y entrecruzamiento horizontal aumentado, arco superior estrecho, con una función anormal del labio y acompañado de obstrucción nasal y respiración bucal. (Angle,1899)

Clase II División 2, Es caracterizado principalmente porque los incisivos superiores están palatinizados y apiñados por menor estrechamiento del arco superior. (Angle,1899)

C. Clase III. El surco vestibular del primer molar inferior contacta en mesial de la cúspide mesiovestibular del primer molar superior. Se observa una inclinación hacia lingual de incisivos inferiores. La desarmonía en el tamaño de los arcos debido generalmente a un desarrollo excesivo del cuerpo mandibular. (Angle, 1899)

Angle no considera relaciones transversales, verticales ni sistema ósea y neuromuscular, a pesar de eso es la más usada. (Marin, 2014)

1.2.1.4. Otras clasificaciones. Lisher en 1912 utilizó la clasificación de Angle y las divide en: Malposición dentaria, Relaciones anómalas de los arcos, Malposición de los maxilares y de la mandíbula, añade el sufijo versión. Las relaciones anormales de los arcos son similares a la descrita por Angle, siendo Neutroclusión (Clase I), Distocclusión (Clase II), Mesiocclusión (Clase III). (Canut, 2000).

Simon en 1922, clasificó en tres planos antropológicos basados en puntos de referencia craneales: plano de Frankfurt, orbital y sagital medio. Dividiéndolas en tres tipos de anomalías: anteroposteriores, transversales y verticales. (Canut, 2000)

En 1960 Ackerman y Proffit, por medio de un diagrama de Venn, realizan un sistema adicional a la clasificación de Angle, identifican cinco características, esta clasificación resuelve tres puntos principales débiles de la clasificación de Angle. Estos fueron: aspecto dentofacial, alineamiento, anteroposterior, trasversal y vertical. (Ackerman, 1969)

1.2.1.5. Características de la maloclusión clase I. A continuación, se detallan las principales características de la maloclusión clase I.

A. Etiología. Las maloclusiones son variaciones clínicas significativas del crecimiento y morfología, su origen son las interacciones de factores, es decir multifactorial. La clasificación de factores se da desde Guardo, el cual las dividía en causas hereditarias y congénitas, generales, locales y los hábitos bucales. Salzman, dividió en factores etiológicos prenatales y postnatales. Posteriormente Moyers sugiere una ecuación ortodóntica para interpretar las maloclusiones. La clasificación utilizada es semejante a la propuesta por Guardo. (Almeida, 2000)

Los factores para la maloclusión clase I son:

Factores Generales. Estos pueden ser hereditarios o genéticos, defectos congénitos, ambientales, hábitos, postural, traumas y accidentes. (Almeida, 2000)

Factores locales. Referente a anomalías en cuanto a tamaño, forma y número de dientes, presencia anormal de frenillo, pérdida precoz de dientes, erupción tardía, incorrecta vía de erupción, anquilosis, caries dentaria, restauraciones mal realizadas. (Almeida, 2000)

Las maloclusiones frecuentemente van a ser resultado de una interacción compleja de factores que van a influenciar tanto en el crecimiento como en el desarrollo. (Garib, 2010)

B. Prevalencia. Las maloclusiones son tan frecuentes que según datos de la organización mundial de la salud ocupa el lugar número tres luego de la caries y la enfermedad periodontal, en el Perú conforman un 70%. (Alhammadi, 2018; Aliaga, 2011).

En una revisión sistemática donde se analizó 2977 estudios a nivel global, específicamente la maloclusión clase I fue donde se encontró prevalencia mayor con un 74,7%, seguido de la Clase II (19,56%) y clase III (5,93%) en dentición permanente, los africanos mostraron mayor prevalencia de Clase I con 89% y mordida abierta en 8%. (Alhammadi, 2018)

En un estudio transversal realizado por Aliaga y col en 2011, evaluó la prevalencia de las maloclusiones en niños y adolescentes de 2 a 18 años en comunidades nativas y caseríos de la zona selva de Ucayali en Perú, de 201 sujetos, se encontró que la prevalencia de maloclusión

clase I fue del 59,6%, asociados a apiñamiento dentario un 28,4%, con presencia de mordida cruzada anterior un 17,4%, overjet aumentado un 8,5%, overbite aumentado un 5% y con mordida abierta anterior un 5%. (Aliaga, 2011).

Orellana en el 2002, realizó un estudio donde evaluó 57 trabajos de investigación sobre la prevalencia de maloclusiones en distintos lugares del Perú, de 25 trabajos de universidades de Lima, Ica y Arequipa. Se estudió una muestra de 25036 niños de ambos sexos. Encontrando que la maloclusión Clase I de Angle, ocupaba un 74.6%. (Orellana, 2000).

C. Características de pacientes con presencia de maloclusión clase I. La maloclusión Clase I abarca las anomalías donde las relaciones anteroposteriores de arcos dentales se encuentran dentro de los límites normales, los primeros molares se encuentra según la descripción de Angle: la cúspide mesiovestibular del primer molar superior cae en el mismo plano que el surco vestibular del primer molar inferior, siendo su principal característica la falta de espacio (apiñamiento) o el exceso de espacio (diastemas), pero, se pueden encontrar relaciones transversales o verticales anormales entre arcos. (Vellini, 2002)

➤ Características dentarias. Las molares se encuentran en perfecta relación de clase I, encontrándose las anomalías de posición en el grupo de dientes anteriores, están pueden ser: retrusión de ambos maxilares, o de uno sólo, biprotrusión maxilar o mordida abierta. (Vellini, 2002)

En el sector posterior puede haber migración por pérdida prematura de dientes y los caninos si presentan apiñamiento pueden no estar en Clase I. A nivel de incisivos un overjet aceptable y un overbite dentro del rango normal. (Gomez, 2011)

➤ Características faciales. Los tejidos blandos están dispuestos mayormente de forma favorable. Biotipo mesofacial, perfil y musculatura armónicos y equilibrados. En casos de protrusión bimaxilar, los labios se observan pronunciados y a veces evertidos. (Ahmed, 2018)

➤ Características cefalométricas. Las bases maxilares presentan una buena relación con el cráneo, SNA y SNB se encuentran en el rango de valores normales, con un ángulo ANB de 2° y un rango de desviación hasta 5° . (Gomez, 2011)

1.2.1.6. Tratamiento de la maloclusión Clase I. El tratamiento se basa en los objetivos formulados, el principal debe ser la estabilidad a largo plazo. Existen muchos enfoques de tratamiento los cuales dependen del grado de maloclusión, la evidencia científica, experiencia del ortodoncista y mecánicas disponibles. (Lamberg, 2004)

El tratamiento en la maloclusión Clase I se enfoca en la corrección de discrepancias alveolo dentarias, si hay ausencia de espacio (apiñamiento) o exceso de espacio (diastemas). (Lamberg, 2004)

Si se nos presenta un apiñamiento, la decisión de extraer o no, depende de un análisis exhaustivo a los problemas presentes, como son: cantidad de apiñamiento, discrepancia alveolodentaria, curva de spee aumentada, desviaciones de las líneas medias, protrusiones maxilares y mandibulares, asimetrías faciales o dentales, desviaciones mandibulares, agenesias, vestibularización de incisivos, altura facial antero inferior aumentada. (Uribe, 2010)

A. Tratamiento con extracciones. Tiene como objetivo proporcionar espacio compatible con las dimensiones del arco y así conseguir una oclusión final estable. Para ello, se debe examinar muy bien las variables, por medio de la medición de modelos, análisis cefalométrico, edad y sexo del paciente, ya que alguna falla en esa decisión puede producir daños y deterioro en el perfil y oclusión irreparables. (Uribe, 2010)

Extracción de un incisivo inferior. Si presenta un exceso de Bolton en las seis piezas anteriores mayor a 3 mm. En este caso no hay alteración en el perfil. (Barros, 2012)

Extracción de cuatro primeros premolares. Si puede traer cambios significativos en el perfil facial. Se observa mejoría en la posición tanto del labio superior como inferior con

relación a la línea E y el plano estético de Ricketts, hay un incremento del ángulo nasolabial y disminución del AFAI. (Uribe, 2010)

Extracción de segundos premolares. Se realiza esta terapia en los casos donde no se quiere modificar el perfil facial, en pacientes con perfiles planos, apiñamientos moderados a leves. Se da una rotación en sentido antihorario por lo tanto disminuye el AFAI. (Uribe, 2010)

B. Tratamiento sin extracciones. Desde la propuesta de Angle en 1899 de no extraer y de McNamara de extraer si es necesario, contamos actualmente con distintas alternativas de tratamiento:

➤ Control del espacio E. En los pacientes en dentición mixta y que requieren menos espacio, se puede aprovechar este espacio diferencial de caninos, primeros y segundos molares deciduos y de caninos y premolares permanente, este espacio E será de hasta 2 mm. (Proffit, 2011)

➤ Protrusión de Incisivos. Se puede realizar la protrusión de incisivos, teniendo en cuenta que por inclinación de incisivos de 2° se consigue 1 mm por lado de ganancia longitudinal en el arco. (Soheilifar, 2020)

➤ Desgaste interproximal. Llamado también “stripping”, consiste en el desgaste del esmalte dentario a nivel interproximal, el propósito es crear espacio para que los incisivos pueden ingresar adecuadamente en el arco dentario. Se pueden realizar por medio de discos abrasivos adaptados a piezas de mano de baja velocidad, ultrasonido, lijas metálicas y sistemas químicos con ácido fosfórico al 37%. Se sugiere que el desgaste máximo según Barrer puede ser 0,5 mm en la cara proximal. Alexander propone 0,25 mm. Según Hudson 0,020 mm para incisivos superiores, 0,25 mm en incisivos laterales superiores e incisivos inferiores y en caninos inferiores 0,30 mm. Sheridan indica que se puede realizar “stripping” de 0,8 mm en las caras de dientes posteriores y 0,25 mm en dientes anteriores. El desgaste interproximal se

debe realizar de forma adecuada, de lo contrario se pueden producir a largo plazo caries dental, problemas pulpares o periodontales. (Bayona, 2010; Meneses, 2014)

- Distalización de primeros molares permanentes. Se puede realizar por medio de sistemas pendulares, fuerzas extraorales, resortes y mini implantes, tomando en cuenta el patrón de crecimiento tanto facial como vertical. (Uribe, 2010)

- Expansión palatina. Por medio del tornillo de disyunción con aparatos expansores o MARPE.

1.2.1.7. Elásticos intermaxilares. Son aditamentos de ortodoncia compuestos de látex que van a generar fuerzas en los dientes con el objetivo de producir movimiento interarcadas a través de diferentes técnicas. Se utilizan para corregir alteraciones en sentidos anteroposterior, transversal, desviaciones de líneas medias, asentamiento oclusal, mordidas abiertas, extrusión de dientes, desplazar los dientes a través de los arcos y en ocasiones genera leves cambios esqueléticos. (Uribe, 2010)

La ventaja es la fácil colocación y sus desventajas son la pérdida de elasticidad y el deterioro, por lo cual se deben cambiar cada 12 o 24 horas, al no ser la fuerza constante es necesario la colaboración del paciente. (Loriato, 2006)

Hay de dos tipos: intramaxilares, las que se colocan en un mismo arco o intermaxilares, las que se colocan en ambos arcos. Los elásticos intermaxilares se colocan en las 2 arcadas y las fuerzas pueden ser de tipo horizontal, transversal y vertical. (Uribe, 2010) Algunos usos de los elásticos son:

- Elásticos Clase I. Son los llamados arcos intramaxilares. Se indica en el cierre de espacios, retracción dentaria, giroversiones y ayuda auxiliar en diferentes mecánicas, como retracción e intrusión simultánea en la técnica segmentada. (Loriato, 2006)

- Elásticos Clase II. Principalmente están apoyados en la región canina superior a la primer o segundo molar inferior, fijados a ganchos del mismo bracket o ganchos fijados al

arco. Se utilizan en el tratamiento de la maloclusión clase II con el objetivo de ejercer una fuerza distal en los incisivos superiores y distal en el arco inferior. Las fuerzas ejercidas se descomponen en verticales y horizontales, esta será mayor o menor de acuerdo a la distancia de fijación. Se recomienda fijar el elástico en el segundo molar si se desea minimizar el efecto extrusivo y así mejorar el componente horizontal. La magnitud recomendada es 200 a 250 g según Cabrera. (Loriato, 2006)

➤ Elásticos Clase III. Se posicionan en la región canina inferior y molar superior. Esta indicado principalmente en el tratamiento de maloclusión Clase III, la resultante será componentes verticales y horizontales, en el arco superior causará extrusión y mesialización molar y en el arco inferior extrusión y distalización de caninos. A causa de los momentos resultantes de este sistema de fuerzas, se puede producir una rotación en sentido horario del mentón y aumentando así la altura facial inferior, por lo tanto, está contraindicado en mordidas abiertas anteriores. (Loriato, 2006)

➤ Elásticos triangulares clase II y III. En casos de clase II el elástico se ubica desde el canino superior hasta molar inferior y canino o premolar. En casos clase III se colocan desde el canino inferior hasta el molar superior y canino o premolar. Se indica para mejorar la intercuspidadación en fases de finalización ya que presenta un componente vertical y además contribuye con la extrusión de piezas anteriores. (Loriato, 2006; Park, 2017)

➤ Elásticos para corregir la línea media. Se va combinar elásticos en un lado de clase II y en el otro de clase III, además de adicionar si fuera necesario un elástico cruzado en el sector anterior o “swing”. La indicación principal es centrar la línea media. Entre los efectos adversos son: giro del arco alrededor del centro de resistencia provocando desarmonía a nivel de arcos además de mordida cruzada y fuerzas extrusivas y laterales, por lo tanto, la recomendación es usarlo cuando se encuentre en arcos rígidos. (Loriato, 2006)

➤ Elásticos Verticales de intercuspidadación y en “box”. Se fijan en diferentes puntos del arco superior e inferior, produciendo fuerzas extrusivas y de contracción para mejorar la intercuspidadación. Los utilizados en la zona anterior son denominados elásticos en caja “box”. Crearán fuerzas alejado del centro de resistencia, lo que producirá inclinación de los dientes anteriores hacia lingual, de esta forma se disminuirá el perímetro de arco. Se utilizan en la mordida abierta anterior si es solo dental, pero no esquelética, la razón es que los incisivos ya se encuentran extruidos a modo de compensación (Loriato, 2006)

➤ Elásticos tipo acordeón. Se van a situar en puntos equidistantes de arcos superior e inferior, resultando en fuerzas de extrusión y contracción del arco. Son indicados en etapa de finalización para lograr una mejor interdigitación y en fases post quirúrgicas. (Loriato, 2006)

➤ Elásticos para corregir la mordida cruzada posterior. Se colocan en la zona palatina de dientes superiores y vestibular inferior o viceversa. Produciendo movimientos en direcciones opuestas además de producir extrusión, principalmente cambia el eje axial del diente con el objetivo de corregir la mordida cruzada. (Loriato, 2006)

1.3. Objetivos

1.3.1. Objetivo general

- Corregir la maloclusión clase I.

1.3.2. Objetivos específicos

- Eliminar DAD (Discrepancia alveolo dentaria)
- Corregir línea media superior e inferior.
- Corregir relación canina derecha y relación molar derecha e izquierda
- Corregir overbite.
- Corregir overjet.
- Corregir forma de arco inferior.
- Monitorear salud periodontal y ATM.

1.4. Justificación

La maloclusión Clase I, según estudios, es la más prevalente a nivel mundial, por ende, la mayor cantidad de pacientes que acuden en busca de tratamiento serán de esta maloclusión. El diagnóstico correcto será crucial para elegir un acertado tratamiento acorde a cada paciente. En apiñamientos leves a moderados el extraer o no, será un gran dilema, la razón es que se puede modificar el perfil facial, la complejidad en el cierre de espacios y la aparición de problemas periodontales debido al tiempo de tratamiento.

Entre las alternativas de tratamiento en apiñamientos leves a moderados, según la literatura, se pueden enfocar a realizar las etapas de alineación y nivelación, expandiendo los arcos, inclinando incisivos a vestibular, mejorando la inclinación de molares y premolares y controlando la dimensión vertical por medio de elásticos intermaxilares.

La corrección de un apiñamiento moderado de un paciente portador de maloclusión clase I, ha sido posible mediante la vestibularización de las piezas anteriores y en zona posterior con una mejor inclinación y el uso de elásticos intermaxilares, resultando en un tratamiento exitoso, sencillo para el paciente y con menor tiempo clínico.

1.5. Impactos esperados del trabajo académico

Con el presente trabajo académico se brinda una opción conservadora de tratamiento para la corrección de la maloclusión Clase I moderada con apiñamiento moderado sin extracciones. Al utilizar la biomecánica para este caso, a alineación e inclinación de piezas dentales se suman el uso de elásticos intermaxilares para evitar efectos colaterales como son la mordida abierta.

II. METODOLOGÍA

2.1. Presentación del caso clínico

Paciente masculino cuyo es nombre Alexis Nolberto Barzola, tiene 18 años 9 meses, nacido el 03 de abril de 2000, acude por el motivo: “Quiero tener una buena sonrisa”, en la fecha 10 de enero de 2019.

2.2. Análisis facial

2.2.1. Frontal

- Patrón III.
- Simetría: Simétrico.
- Proporción de tercios faciales: Tercios proporcionados.
- Apertura facial: 46° (mesofacial).

2.2.2. Lateral

- Perfil convexo.
- Normodivergente.
- Convexidad facial: 177° (clase III).
- Línea “E”: Ls: -4 (± 2 mm): -6 mm (normal), Li: -2 (± 2 mm): -1 mm (normal).
- Línea Epker: Ls (2 a 4 mm): 1 mm (retruído), Li (0 a 2 mm): -1mm (retruído), Pg' (-4 a 0mm): -8mm (retruído).
- Ángulo nasolabial: 95°

2.3. Análisis de modelos y características de la maloclusión inicial

2.3.1. Arco superior

- Forma de arco ovalado.
- Tipo de arco apiñado.
- Ausencia de piezas dentarias: Ninguna
- Diastemas entre piezas dentarias: No hay diastemas

- Discrepancia alveolodentaria superior de -7mm.

2.3.2. Arco inferior

- Forma de arco cuadrado
- Tipo de arco apiñado.
- Discrepancia alveolodentaria inferior de -6mm.

2.3.3. Características en oclusión

- Relación molar derecha: Clase III
- Relación canina derecha: Clase III
- Relación canina izquierda: Clase I.
- Relación molar izquierda: Clase III.
- Curva de Spee derecha 2 mm, izquierda 2mm.
- Overjet: 1mm.
- Overbite: 1mm (10%).

2.3.4. Discrepancia de Bolton

- Bolton total: 2.
- Bolton anterior: Exceso de 1mm superior.

2.4. Análisis radiográfico

2.4.1. Radiografía panorámica

- Estructuras dentarias: Presenta 30 piezas dentarias y presencia de restauraciones dentarias. Pieza 38 retenida, en estadio de Nolla 10.
- Estructuras óseas: Aparentemente normal.
- Vías aéreas: Senos maxilares neumatizados.
- ATM: Aparentemente normal.

2.4.2. Análisis cefalométrico

Medida	Prom.	Fecha 10/01/19
LBC	70mm (± 2)	69mm
SNA	82° (± 3)	83°
SNB	80° (± 3)	81°
ANB	2° (± 3)	2°
A-NPerp	0 / 1mm	-3mm
Pg-NPerp	-8 a -6mm -2 a +4mm	-5mm
Co-A	OK	90mm
Co-Gn	113-116mm	126mm
AFA inf	63-64mm	79mm
F. SN	8°	10°
SN. MeGo	32° (± 5)	33°
F. eje Y	60°(± 3)	65°
I. NA	22°	32°
I – NA	4mm	10mm
I. NB	25°	29°
I – NB	4mm	5mm
Pg – NB	-	3mm
LI	130°	118°
I.Pp	110°(± 3)	125°
IMPA	90°(± 3)	88°
USP	-3/-5mm	-10mm

Relación esquelética

Antero-posterior

Relación esquelética clase I.

Vertical

Normodivergente.

USP C III

Relación dentaria

Incisivos superiores

Vestibularizados y protruídos,
con su base ósea vestibularizados.

Incisivos inferiores

Vestibularizados y protruídos,
con su base vestibularizados.

2.5. Diagnóstico definitivo

Paciente masculino de 18 años 9 meses en ABEG, mesocéfalo, mesofacial, perfil recto, presenta patrón III con maloclusión clase I por discrepancia alveolo dentaria de -7 en el arco superior y -6 en el arco inferior, presenta:

- Perfil recto.
- Línea media superior desviada 1mm derecha e inferior desviada 2 mm derecha.
- RMD= III, RMI= III, RCD= III, RCI=I.
- OJ de 1mm, OB de 1mm (10%).
- Ejes de piezas 31 y 41 mesioangulada. 13,23,34,43 vestibuloversión.
- Curva de Spee normal 2mm ambos lados.
- Arcos superior ovalado y apiñado e inferior cuadrado y apiñado.
- Bolton total de 2 mm y anterior 1 mm superior.
- Longitud de base cráneo disminuida.
- Relación esquelética clase I. Longitud mandibular aumentada y altura facial inferior aumentada. Relación vertical normodivergente.
- Incisivos superiores vestibularizados y protruídos y con su base ósea vestibularizados.
- Incisivos inferiores vestibularizados y protruídos, con su base ósea vestibularizados.
- Relación intermaxilar USP clase III.

2.6. Objetivos del tratamiento

- Mantener el perfil.
- Eliminar DAD (Discrepancia alveolo dentaria).
- Corregir línea media superior e inferior.
- Corregir relación canina derecha y relación molar derecha e izquierda.

- Corregir overbite.
- Corregir overjet.
- Corregir forma de arco inferior.
- Monitorear salud periodontal y ATM.

2.7. Tratamiento

Tratamiento de ortodoncia sin extracciones con ayuda de elástico intermaxilares para control vertical.

2.8. Aparatología

Brackets prescripción Roth slot 0.022" x 0.028".

Inicio del tratamiento: 06 de enero 2019.

2.9. Plan de tratamiento

2.9.1. Maxilar superior

Diagrama (24/16), se planificó la extracción de pza 18, anclaje mínimo. Se planificó uso de aparatología fija en prescripción Roth 0.022" x 0.028", bandas y tubos dobles en 16 y 26, tubos adhesivos simples en 17 y 27. Se realizó el alineamiento y nivelación con la secuencia de arcos NiTi 0.012", 0.014", 0.016", 0.016" x 0.022", arcos de acero 0.016" x 0.022", 0.017" x 0.025", 0.018" x 0.025", 0.019" x 0.025", uso de EIM. El acabado se realizó con arco de alambre braided 0.018 x 0.025" y uso de EIM. La contención consta de un aparato removible continuo Hawley.

2.9.2. Maxilar inferior

Diagrama (23/14), se planificó la extracción de pza 38, anclaje mínimo. Se planificó uso de aparatología fija en prescripción Roth 0.022" x 0.028", bandas y tubos dobles en 36 y 46, tubos adhesivos simples en 37 y 47. Se realizó el alineamiento y nivelación con la secuencia de arcos NiTi 0.012", 0.014", 0.016", 0.016" x 0.022", arcos de acero 0.016" x 0.022", 0.017"

x 0.025", 0.018" x 0.025", 0.019" x 0.025", uso de EIM. El acabado se realizó con arco de alambre braided 0.018 x 0.025" y uso de EIM. Se realizó la contención fija tipo 3 x 3.

2.10. Secuencia de tratamiento

El tratamiento inició con la adaptación de bandas y soldaje de tubos Roth dobles de American Orthodontics y su cementación en piezas 16, 26, 36, 46 (Fig. 7, Fig. 8). Posteriormente con la colocación de los Brackets Roth slot 0.022x0.028" de American Orthodontics. (Fig. 7, Fig. 8).

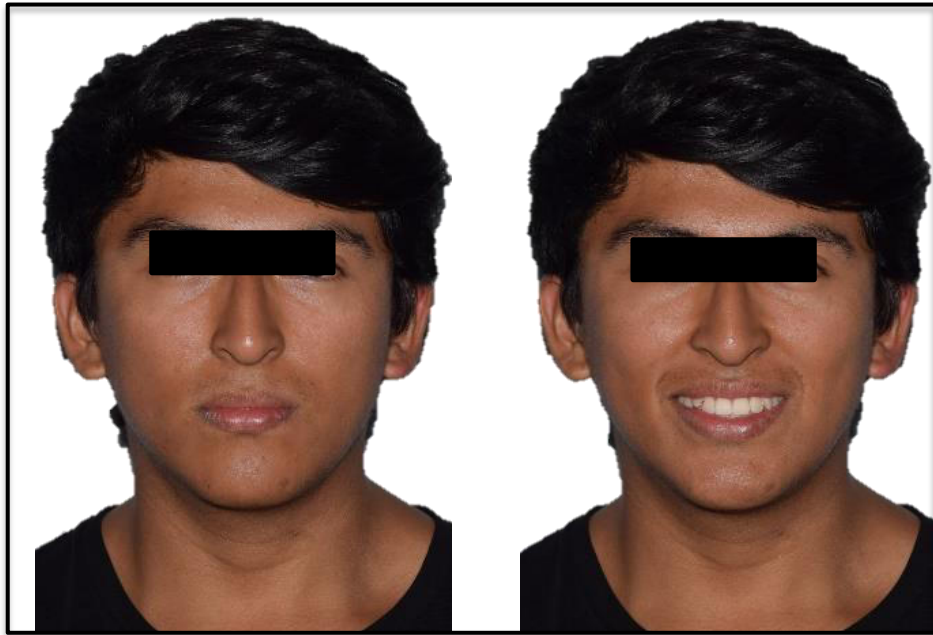La alineación y nivelación inició con la instalación del arco NiTi 0.012" superior e inferior. (Fig. 7, Fig. 8). Posteriormente la secuencia de arcos continuaría con la colocación de arcos NiTi 0.014", 0.016", 0.016x0.022", colocación de arco superior NiTi 0.017x0.025" e inferior 0.014" y ligadura en pieza 41 (Fig. 9). Al regreso a clínica por motivos de la ausencia por Pandemia, se realizó evaluación, pegado de algunos brackets y se continuó con el tratamiento con arcos superior e inferior NiTi 0.016" (Fig. 10) así como continuar con la secuencia de arcos 0.016 x 0.022", 0.017 x 0.025".

La fase de acabado y finalización colocó los arcos en acero 0.017 x 0.025" (Fig. 11), se continuó con los arcos en acero 0.018 x 0.025", se utilizaron elásticos intermaxilares en American Orthodontic en Clase I de 3/16" de 4 y 6 oz. Se envió a tomar una radiografía panorámica de control (Fig. 12). Se verificó los movimientos extrusivos y para finalizar se colocó arco superior de acero 0.017 x 0.025" y en el arco inferior se utilizó arco braided 0.017x0.025" y se volvió a utilizar elásticos intermaxilares 3/16" de 6 oz (Fig. 13).

En la fase de contención se retiró los Brackets superiores y se realizó la impresión superior para la confección del aparato removible superior (Fig. 14). En una cita posterior se retiró los Brackets inferiores y instaló la contención fija anteroinferior 3x3 de alambre bond a breid y se instaló el aparato removible superior (Fig. 15).

Figura 1

Paciente de frente en reposo y en sonrisa

**Figura 2**

Paciente en vista lateral

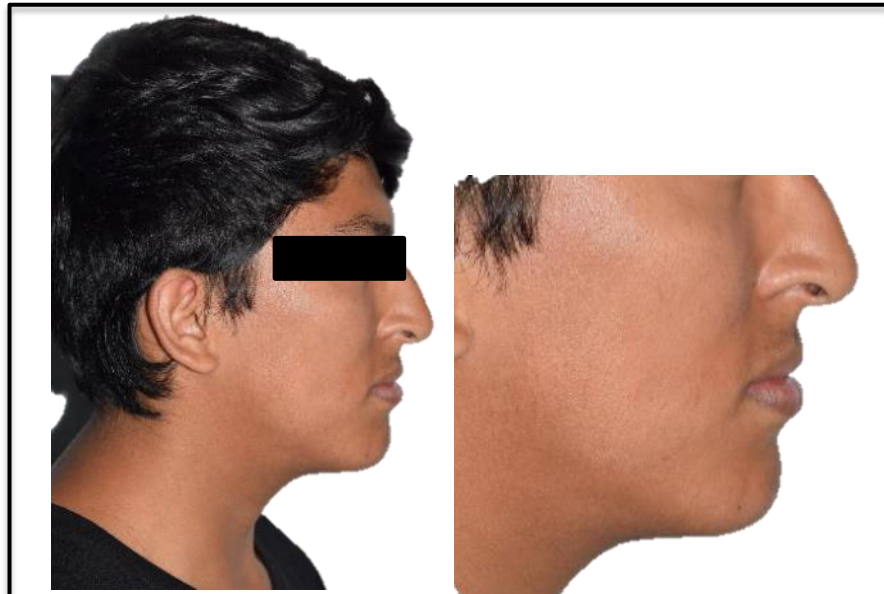
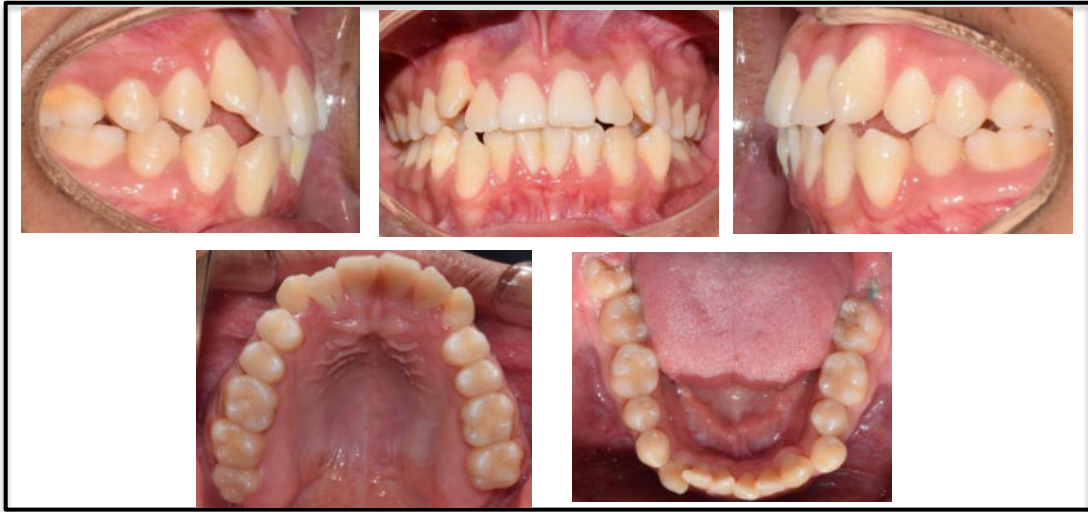
Figura 3

Fotografías intraorales laterales, frontal, de arcada superior y arcada inferior

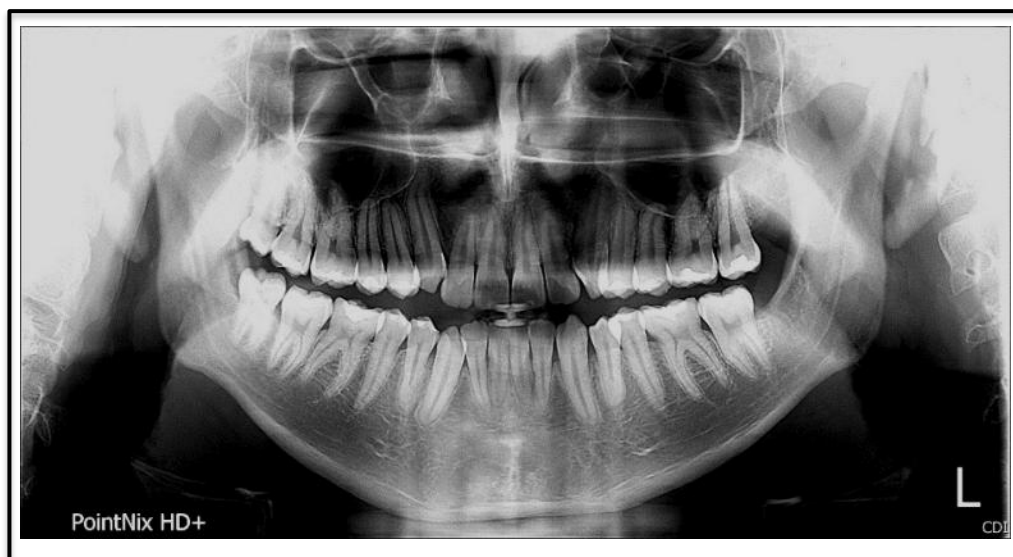
**Figura 4**

Fotografías de modelos iniciales

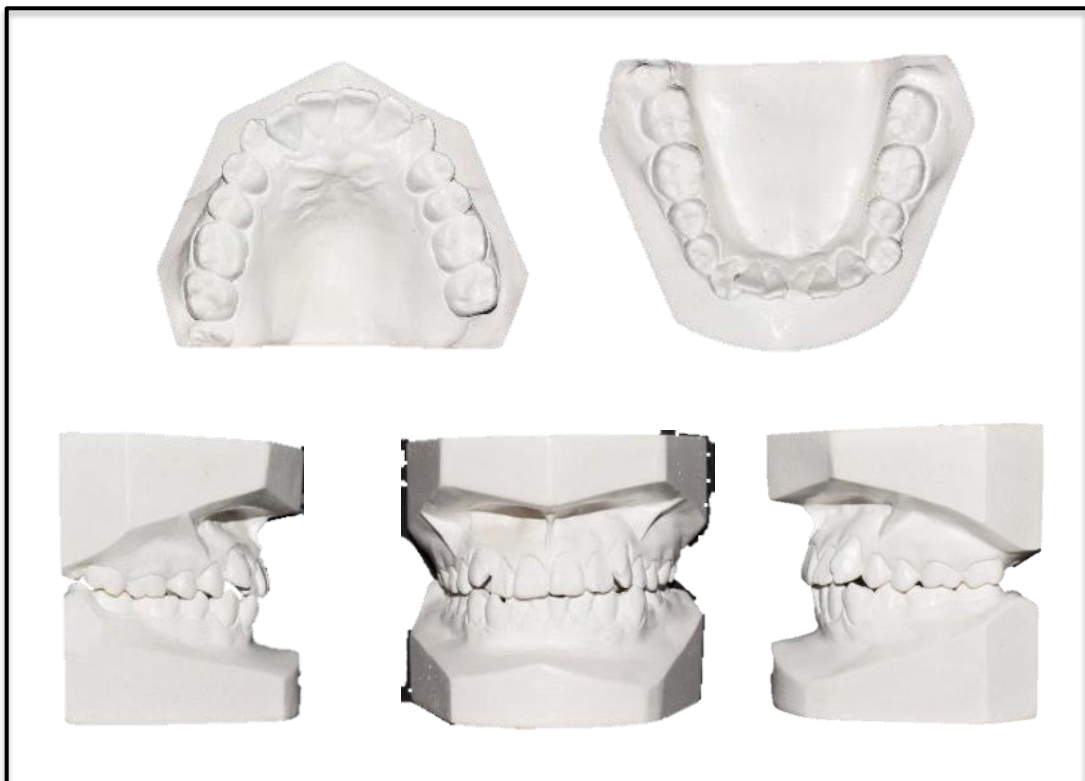

Figura 5

Radiografía panorámica inicial

**Figura 6**

Fotografía cefalométrica inicial

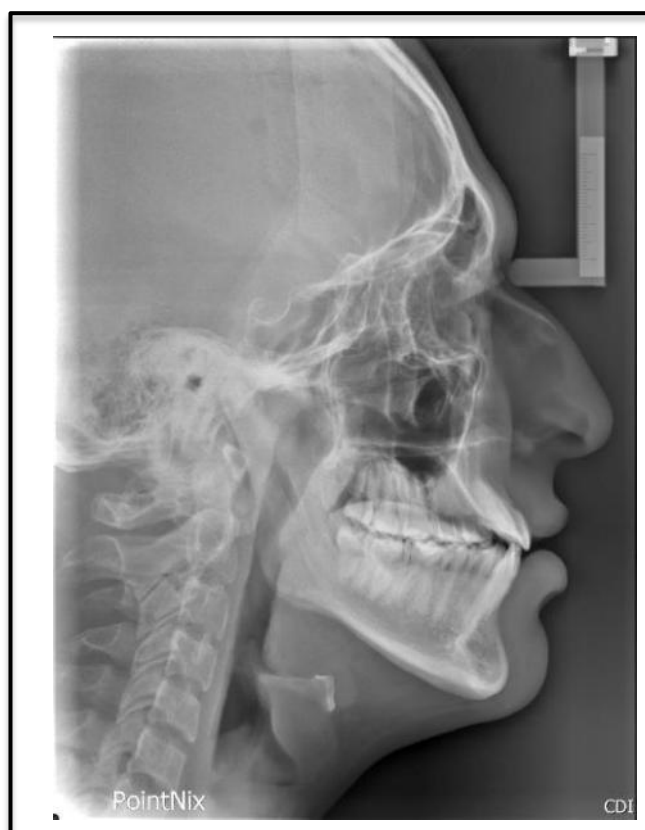
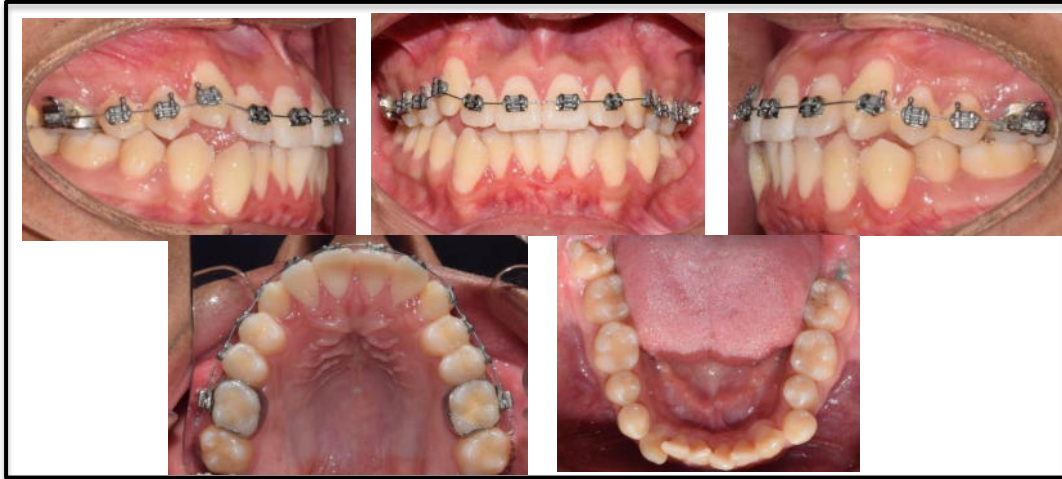
Figura 7

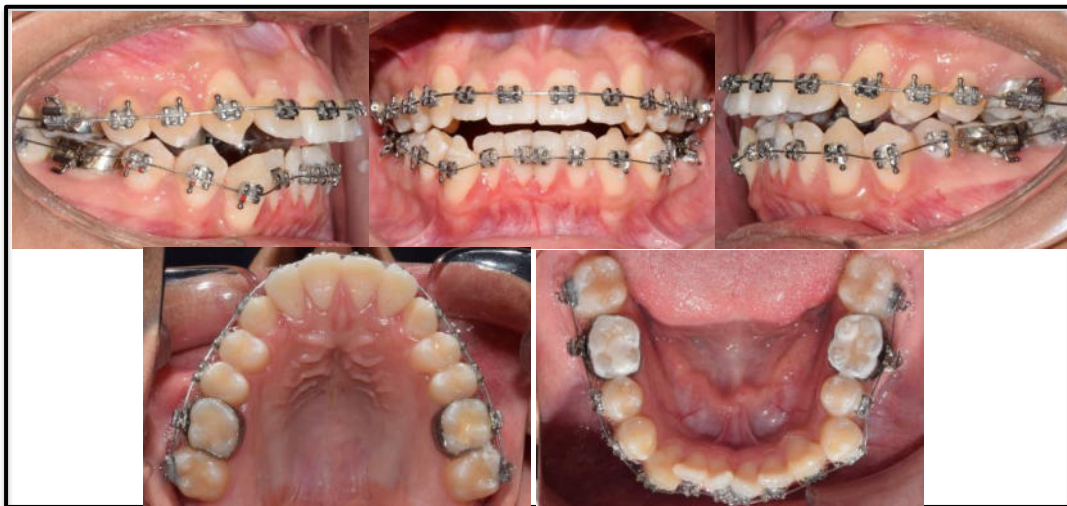Fotografía de instalación de bandas y Brackets en maxilar superior



Nota. Arco NiTi 0.012" en arcada superior. Fecha: 09/03/19

Figura 8

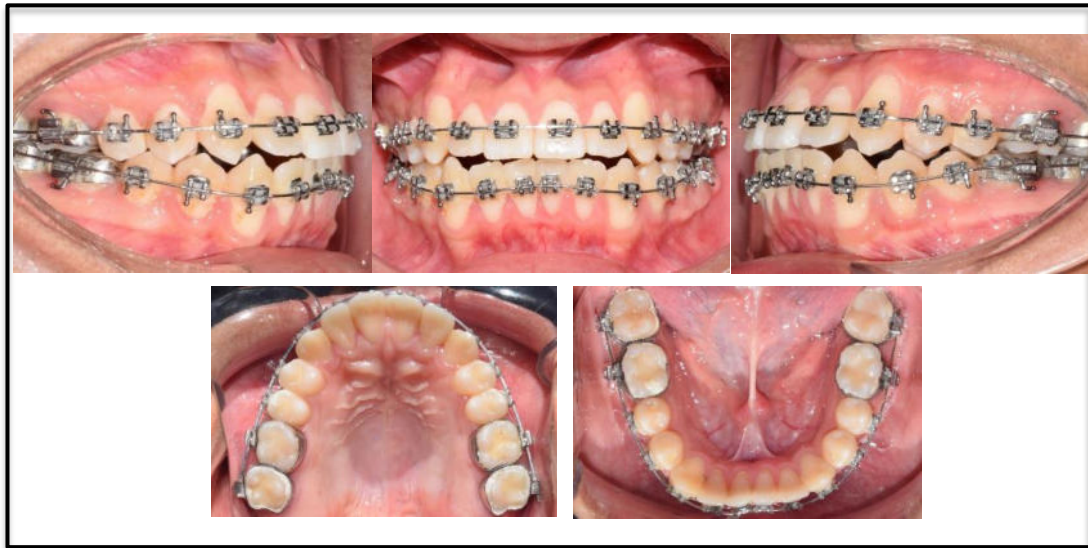Fotografía de instalación de bandas y Brackets en maxilar inferior



Nota. Arco NiTi 0.016" en la arcada superior y Arco NiTi 0.012" en arcada inferior. Fecha:
20/07/19

Figura 9

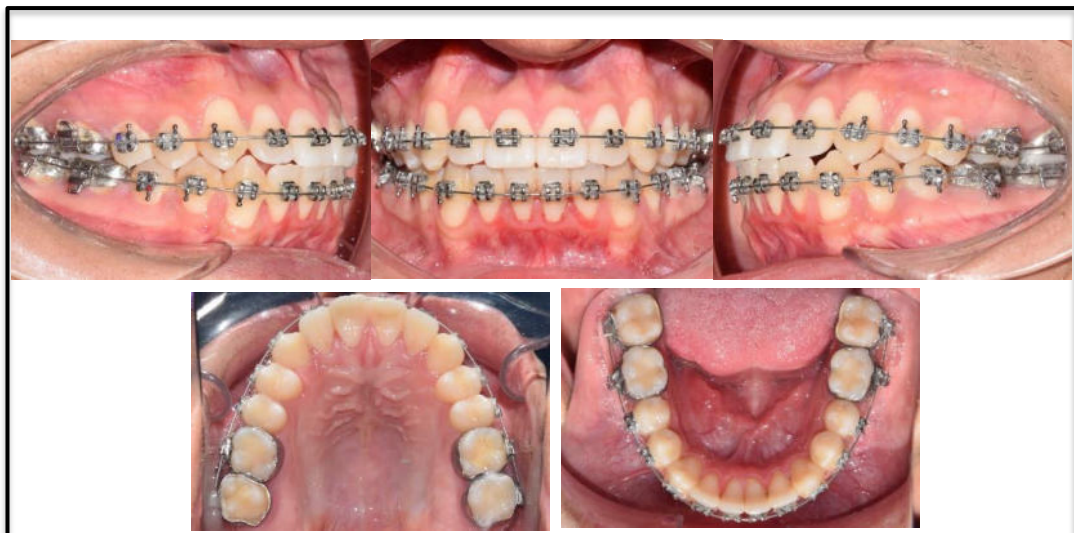Fotografía de secuencia de arcos alineamiento y nivelación



Nota. Arco superior NiTi 0.017 x 0.025", arco inferior NiTi 0.014", ligadura pza 41 Fecha 01/02/20

Figura 10

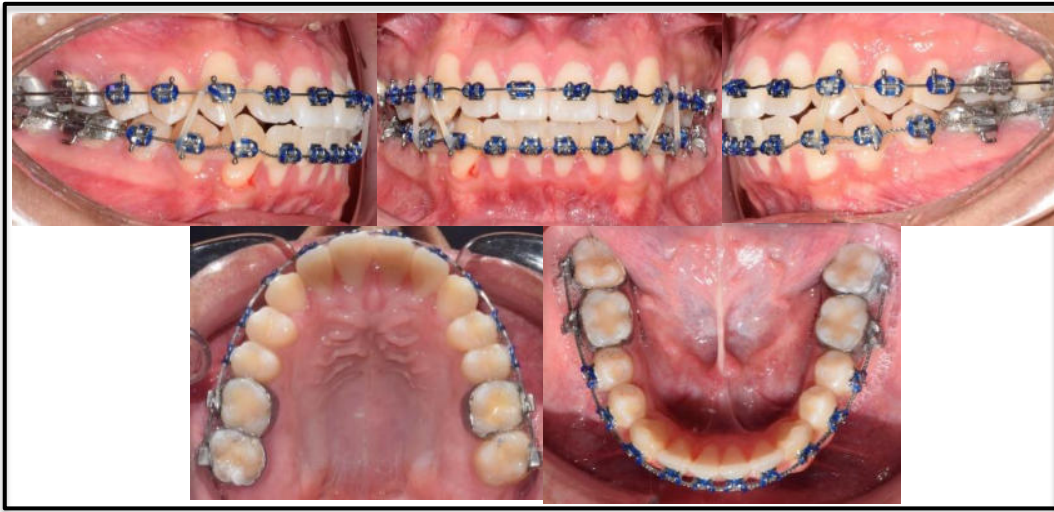
Fotografía de avance de tratamiento



Nota. Pegado de Brackets pzas 15, 35, 45. Colocación de arcos superior e inferior NiTi 0.016". (Regresa luego de pandemia). Fecha: 01/02/20

Figura 11

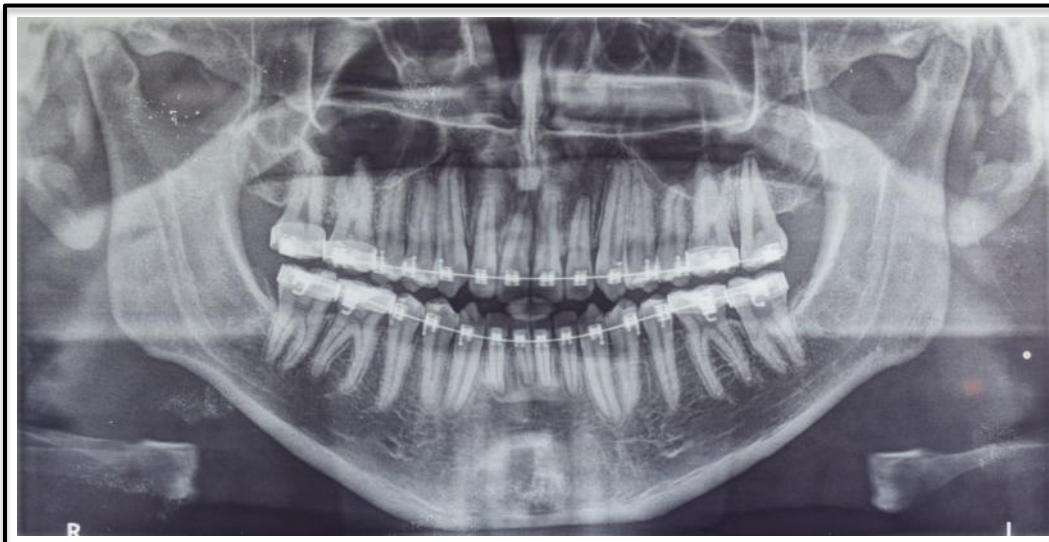
Fotografía de acabado y uso de elásticos intermaxilares



Nota. Arcos superior e inferior de acero 0.017 x 0.025". Elásticos intermaxilares 3/16" 4 oz en delta clase I. Fecha: 09/08/22

Figura 12

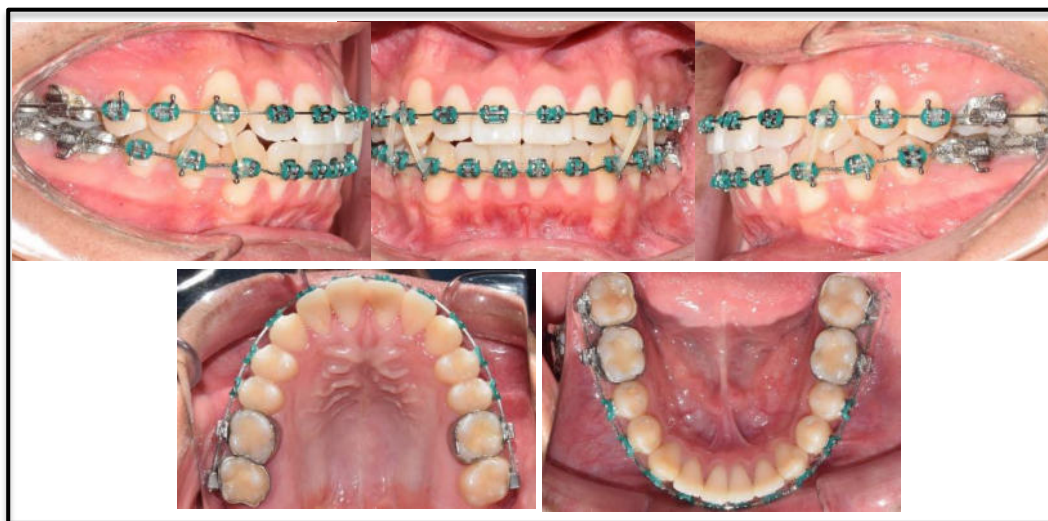Radiografía panorámica de control



Nota. Fecha: 19/07/17

Figura 13

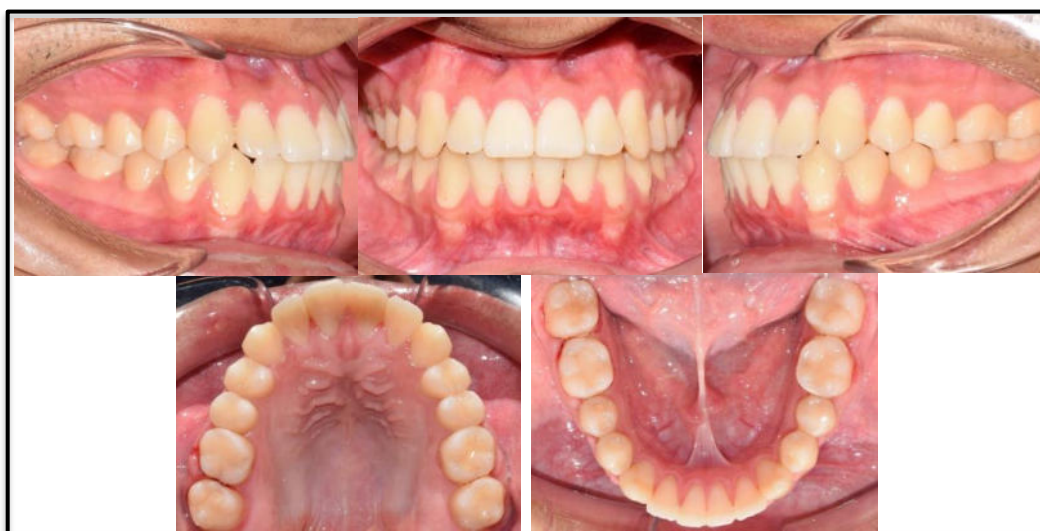Fotografía de finalización



Nota. Torque vestibular y step up para pza 21 en arco superior acero 0.017 x 0.025", step up en pzas 33 y 43 en arco inferior braided 0.017 x 0.025, elásticos intermaxilares 3/16" 4 oz en delta clase I. Fecha: 15/11/22

Figura 14

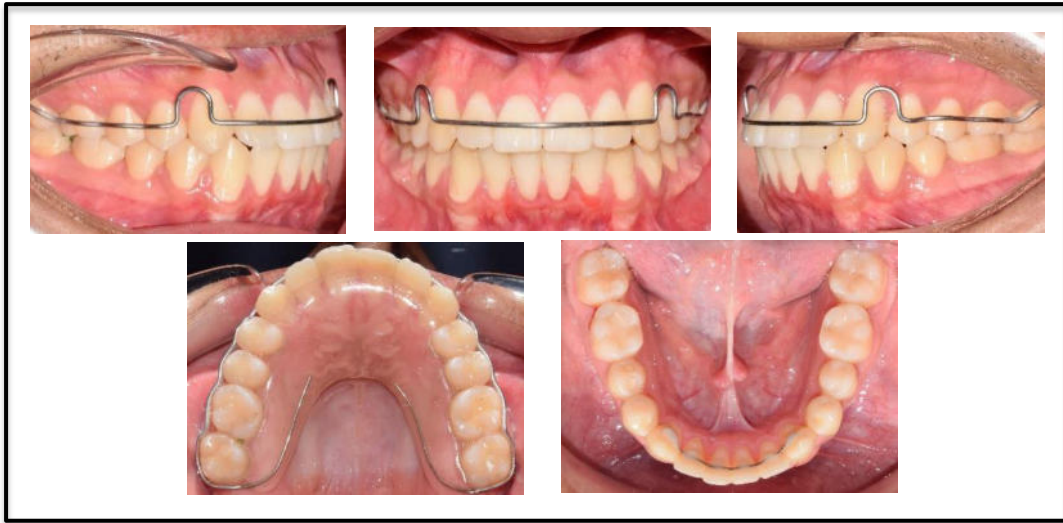Fotografía de retiro de Brackets superior e inferior



Nota. Fecha: 25/02/23

Figura 15

Fotografía de instalación de contenciones



Nota. Instalación de contención removible superior y fija anteroinferior (3x3) acero 0.008”
trenzado. Fecha: 10/01/18

III. RESULTADOS

3.1. Presentación del caso clínico

Paciente masculino Alexis Nolberto Barzola, de 21 años, nacido el 03 de abril de 2000, es evaluado luego de culminar su tratamiento ortodóntico la fecha 20 de febrero de 2023.

3.2. Análisis de modelos y características de la oclusión

- Relación molar derecha: Clase I.
- Relación canina derecha: Clase I.
- Relación canina izquierda: Clase I.
- Relación molar izquierda: Clase I.
- Overjet: 2mm.
- Overbite: 2mm (20%).
- Línea media: superior e inferior centradas

3.3. Análisis radiográfico final

3.3.1. Radiografía panorámica

- Estructuras dentarias: 28 piezas dentarias permanentes presentes, proporción corono radicular radiográficamente adecuado, IRO compatible con restauraciones dentales tipo resina en superficies coronarias de múltiples piezas dentarias.

- Estructuras óseas: Aparentemente normal.
- Vías aéreas: Senos maxilares neumatizados.
- ATM: Aparentemente normal.

3.3.2. Radiografía cefalométrica lateral

Medida	Prom.	Fecha 24-03-2023
LBC	70mm (± 2)	65mm
SNA	82° (± 3)	80°
SNB	80° (± 3)	79°
ANB	2° (± 3)	1°
A-Nper	0 / 1mm	-4mm
Pg-Nper	-8 a -6mm -2 a +4mm	-8mm
Co-A	OK	87mm
Co-Gn	97-100mm	119mm
AFA inf	57-58	75mm
F – SN	8°	6°
SN-MGo	32° (± 5)	37°
F – eje Y	60° (± 3)	66°
I. NA	22°	37°
I – NA	4mm	9mm
I. NB	26°	36°
I – NB	4mm	8mm
Pg – NB	-	3mm
I – I	131° (± 7)	116°
I – Pp	109° (± 3)	127°
IMPA	90° (± 3)	97°
USP	-3/-5mm	-8 mm

Relación esquelética

Antero-posterior

Relación esquelética clase I por protrusión maxilar y retrusión mandibular.

Vertical

Normodivergente.

USP III

Relación dentaria

Incisivos superiores

Vestibularizados y protruídos, con su base vestibularizados

Incisivos inferiores

Vestibularizados y protruídos, con su base vestibularizados

3.3. Resultados del tratamiento

- Se eliminó la DAD.
- Se corrigió la línea media dentaria superior e inferior.
- Se corrigió relación molar derecha e izquierda, relación canina derecha e izquierda.
- Se corrigió overbite y overjet.
- Se monitoreó la salud periodontal y ATM

Figura 17

Modelos finales

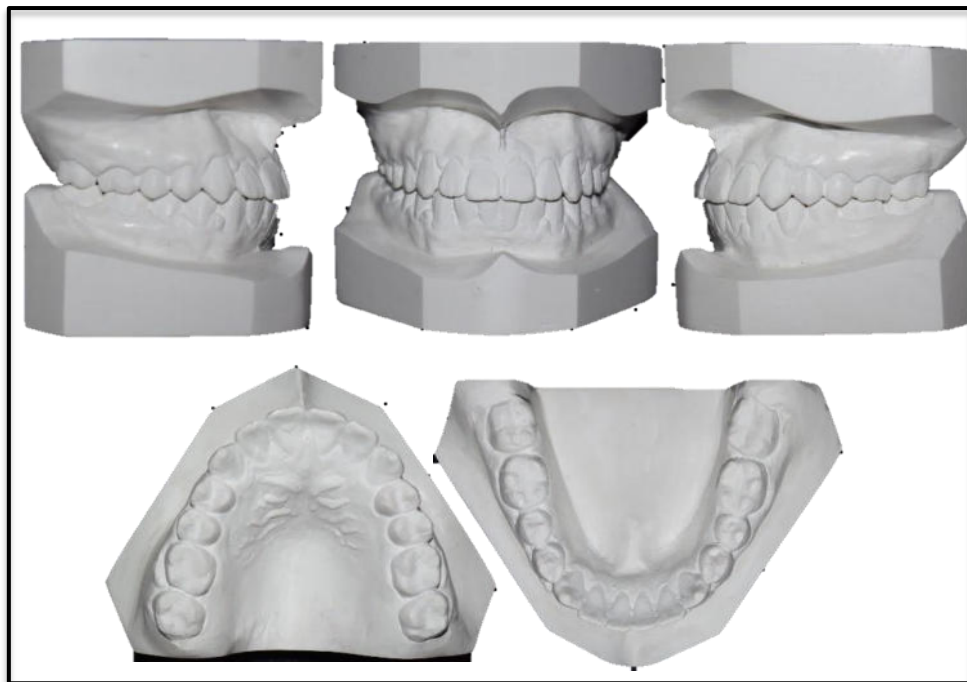

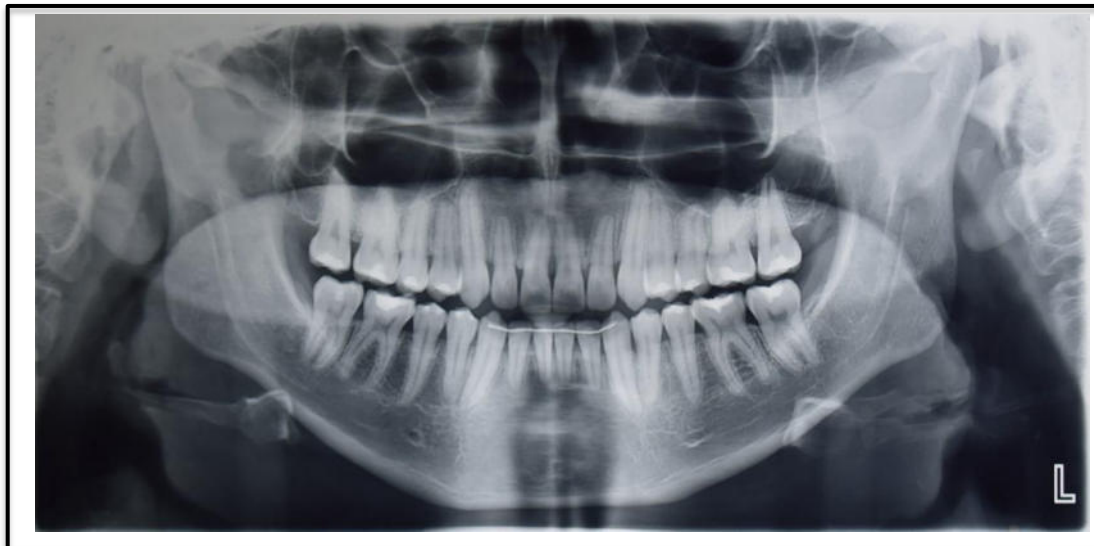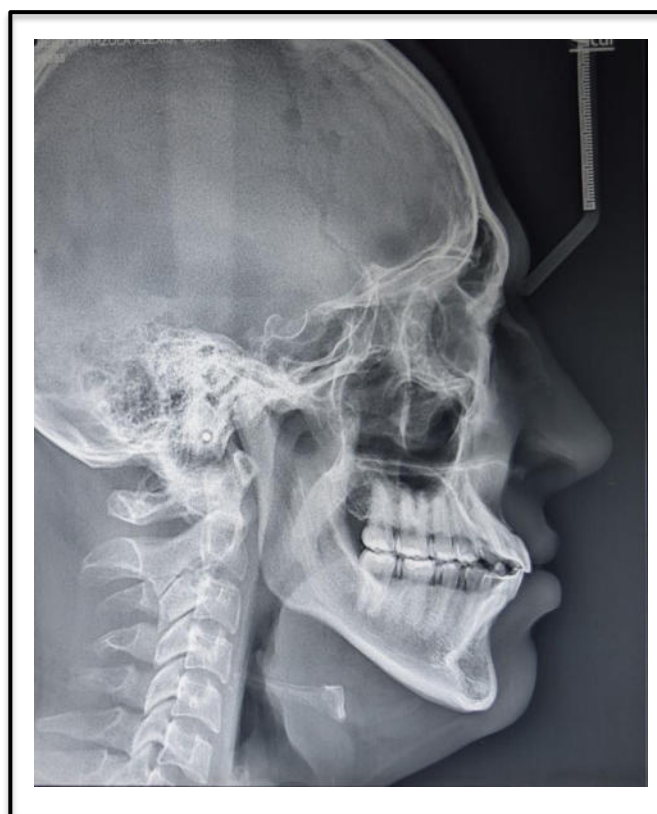Figura 18*Radiografía panorámica final***Figura 19***Radiografía cefalométrica final*

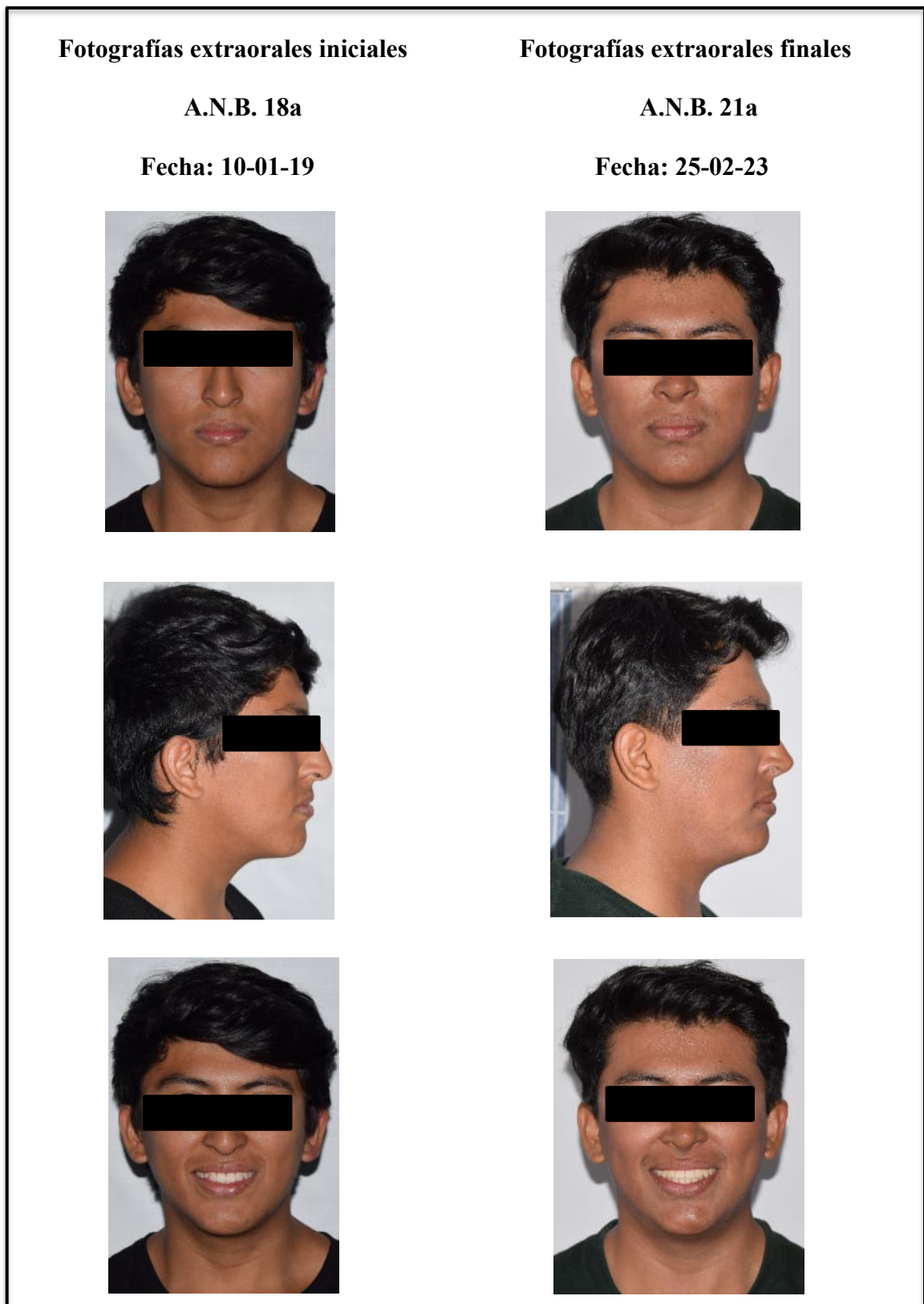
Figura 20*Resultados del tratamiento*

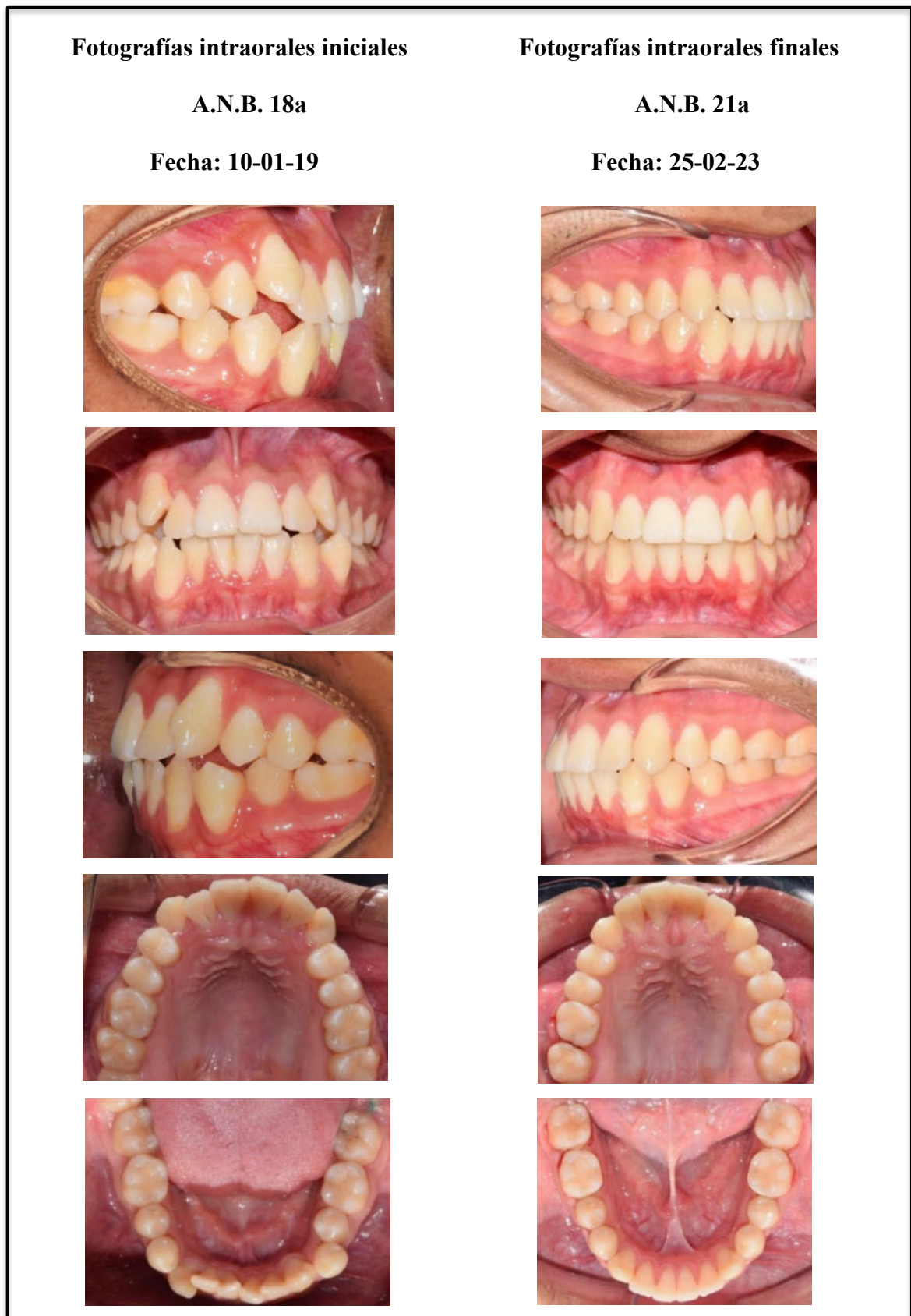Figura 21*Resultados del tratamiento*

Figura 22

Trazado inicial

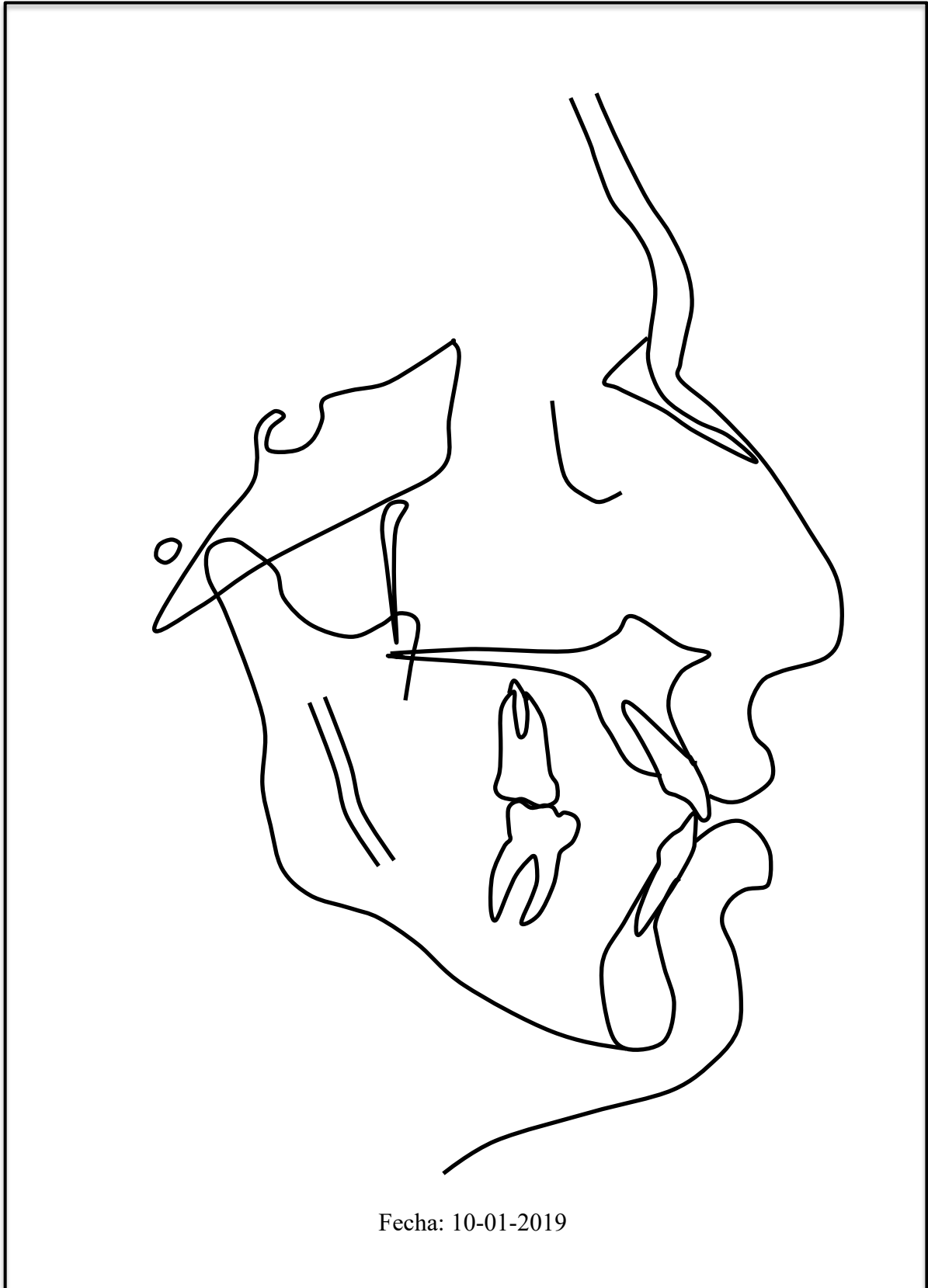
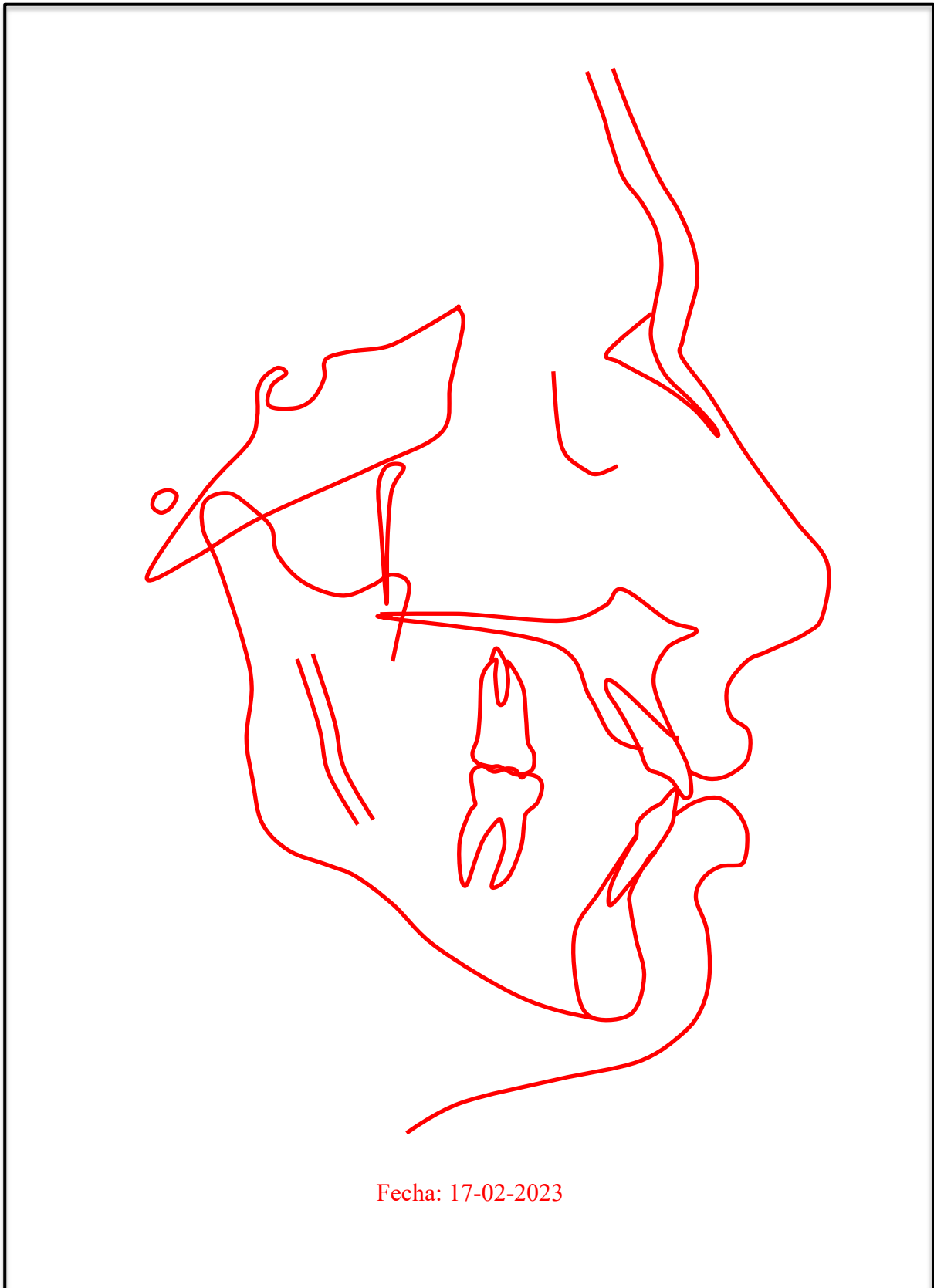


Figura 23

Trazado final



Fecha: 17-02-2023

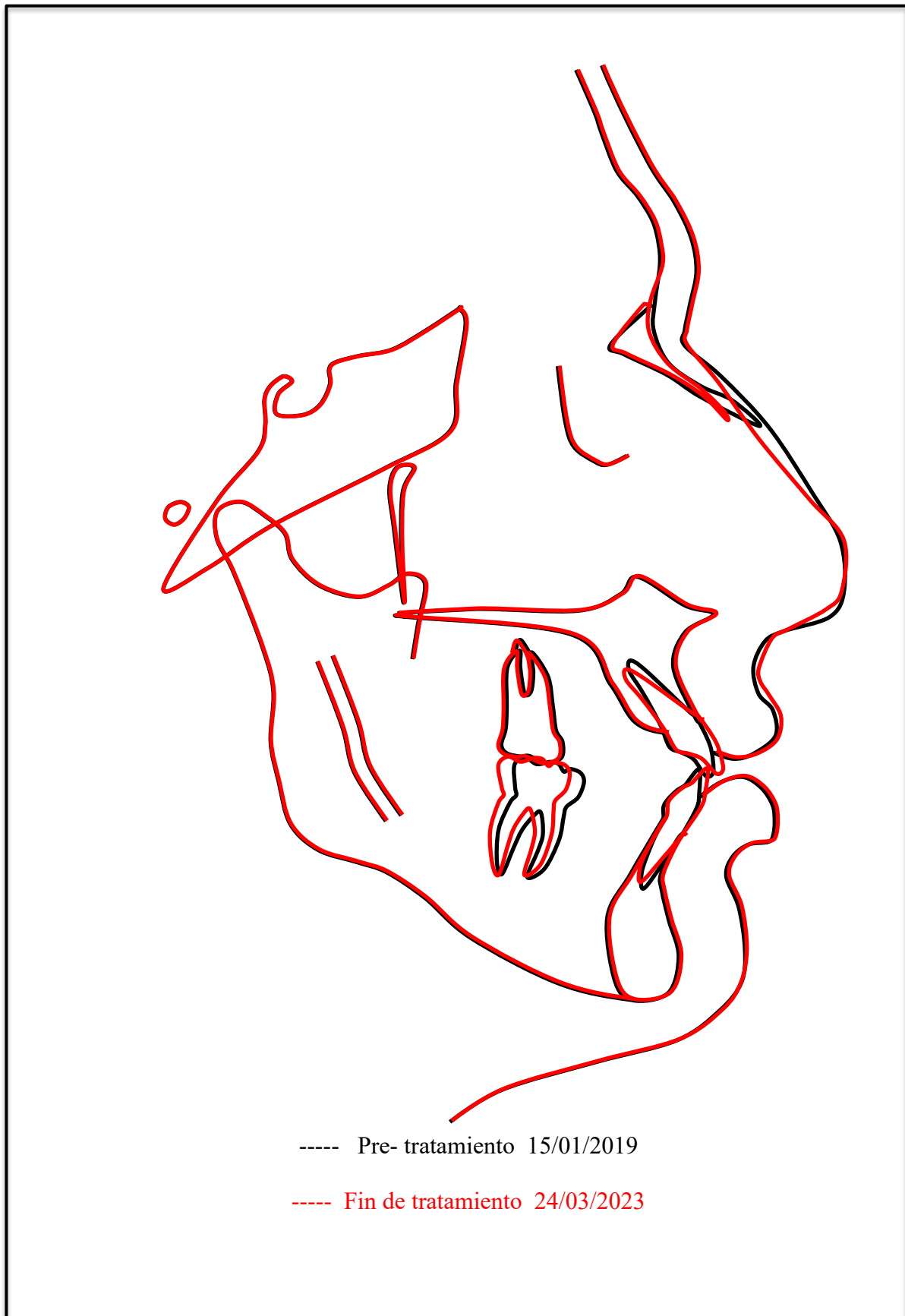
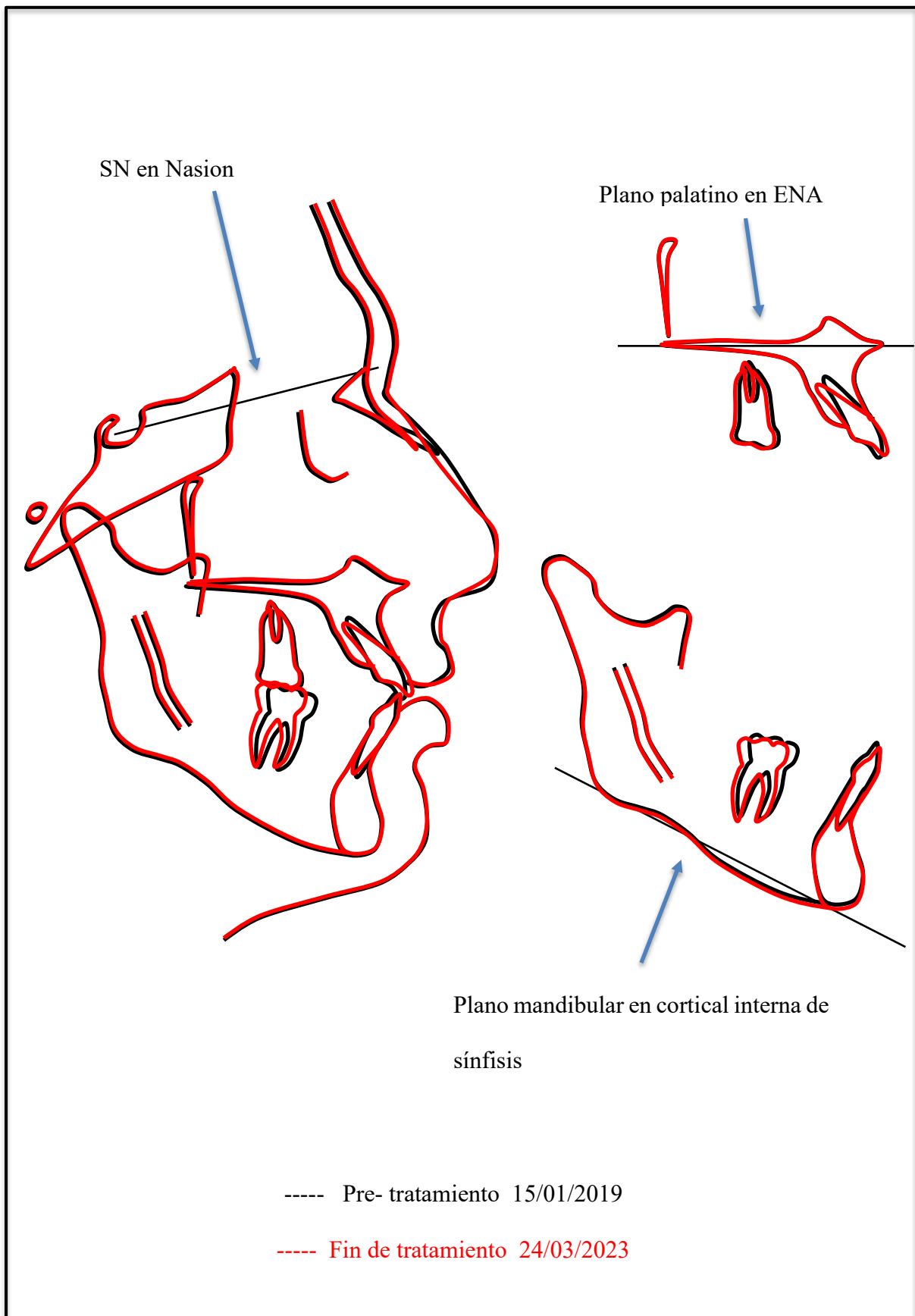
Figura 24*Superposición de trazados*

Figura 25*Superposición de trazados*

3.5. Discusión

Los casos de maloclusión clase I se pueden tratar de diversas formas, puede existir la duda si extraer o no, para ello, se deberá evaluar de forma meticulosa, observando las características faciales y dentales, para buscar no alterar el perfil y así brindar un mejor tratamiento conservador al paciente.

López et al. (2020) realizaron un tratamiento de maloclusión clase I con apiñamiento moderado sin extracciones y con la ayuda de elásticos intermaxilares se logró un adecuado control vertical, se mejoró la estética facial, se eliminó el apiñamiento, corrección de la línea media, overjet y overbite; en el presente caso clínico, de igual forma, se trató sin extracciones y con ayuda de elásticos intermaxilares, donde corrigió el apiñamiento, la línea media, overjet, overbite, además de corregir las relaciones molares y caninas y la formas de arco; por lo tanto, los resultados son semejantes.

Chamorro (2019) realizaron la corrección de maloclusión clase I con apiñamiento sin extracciones y con uso de elásticos intermaxilares, logró la corrección de la discrepancia superior e inferior y consiguió las relaciones interoclusales adecuadas, además de la corrección de las líneas medias superior e inferior; en nuestro caso clínico, de igual forma, se trató sin extracciones y con ayuda de elásticos intermaxilares, donde corrigió el apiñamiento, la línea media, overjet, overbite, además de corregir las relaciones molares y caninas y la formas de arco; por lo tanto, los resultados son semejantes.

Anwari et al. (2022) realizaron un tratamiento a un paciente con Maloclusión clase I con apiñamiento severo sin extracciones, en este caso el paciente presentaba un perfil retruso, lograron la corrección del apiñamiento, overjet, overbite y curva de spee que era pronunciada; nuestro caso presentaba el labio superior retruso y un USP clase III, lo cual fue favorable al conseguir mayor resalte superior; en nuestro caso clínico, de igual forma, se trató sin extracciones y con ayuda de elásticos intermaxilares, donde corrigió el apiñamiento, overbite,

overjet y línea media, además de corregir las relaciones molares y caninas y la formas de arco; por lo tanto, los resultados son semejantes.

Grassia (2020) trató un paciente con Maloclusión clase I con apiñamiento severo sin extracciones. Corrigió el apiñamiento ganando espacio al desrotar las molares superiores y mediante la inclinación de los incisivos, consiguiendo la corrección completa del apiñamiento, consiguiendo una adecuada sobremordida y la mejora de los arcos; en nuestro caso clínico, se trató sin extracciones y con ayuda de elásticos intermaxilares, donde corrigió el apiñamiento, overbite, overjet y línea media, además de corregir las relaciones molares y caninas y la formas de arco; por lo tanto, los resultados son semejantes.

Marcial (2021) realizó un tratamiento a un paciente con Maloclusión Clase I sin extracciones. Logró la alineación, corrección de la línea media, cierre de diastemas, se mantuvo overjet, overbite, relaciones molares y caninas y se obtuvo una estética dental y facial agradables; en nuestro caso clínico, se trató sin extracciones y con ayuda de elásticos intermaxilares, donde corrigió el apiñamiento, la línea media, overjet, overbite, además de corregir las relaciones molares y caninas y la forma de arco; por lo tanto, los resultados son semejantes.

Bagus Narmada (2023) trató un paciente que presentaba Maloclusión de Angle Clase I sin extracciones con ayuda de elásticos intermaxilares. Corrigió el apiñamiento, overbite y overjet, mordida profunda y centrar la línea media, con reducción interproximal y uso de elásticos intermaxilares; en nuestro caso clínico, se trató sin extracciones y con ayuda de elásticos intermaxilares, donde corrigió el apiñamiento, la línea media, overjet, overbite, además de corregir las relaciones molares y caninas y la forma de arco; por lo tanto, los resultados son similares.

IV. CONCLUSIONES

4.1. Es posible solucionar un apiñamiento leve a moderado sin extracciones valiéndonos de posicionamiento de brackets y utilización de elásticos intermaxilares

4.2. Para tomar una decisión correcta al momento de extraer o no extraer, se debe tener en cuenta todos los parámetros además de la cantidad del apiñamiento, el perfil facial, relaciones caninas y molares, inclinación de molares, posición del labio superior entre otros.

V. RECOMENDACIONES

5.1. Se deben establecer que objetivos para el tratamiento son los que se pueden tratar para cumplir resultados esperados.

5.2. Se pudo realizar dobleces de tercer orden en zona de incisivos superiores e inferiores para mejorar la inclinación.

5.3. En el tratamiento se puede incluir arcos de curva reversa para evitar efectos adversos como la mordida abierta

VI. REFERENCIA

- Ackerman, J., profit, W. (1969). The characteristics of malocclusion: A modern approach to classification and diagnosis. *American journal of othodontics*, 56(5), 443–454.
<https://doi.org/10.1590/2177-6709.24.4.093-109.sa>
- Ahmed, M., Shaikh, A., Fida, M. (2018). Diagnostic validity of different cephalometric analyses for assessment of the sagittal skeletal pattern. *Dental press journal of orthodontics*, 23(5), 75–81.
- Alhammadi, M. S., Halboub, E., Fayed, M. S., Labib, A., & El-Saaidi, C. (2018). Global distribution of malocclusion traits: A systematic review. *Dental press journal of orthodontics*, 23(6), 40.e1–40. e10. <https://doi.org/10.1590/2177-6709.23.6.40.e1-10.onl>
- Aliaga, A., Mattos, M. A., Aliaga, R., Del Castillo, C. (2011). Maloclusiones en niños y adolescentes de caseríos y comunidades nativas de la Amazonía de Ucayali, Perú. *Revista Peruana de Medicina Experimental y Salud Publica*, 28(1), 87-91.
http://www.scielo.org.pe/scielo.php?script=sci_arttext&pid=S1726-46342011000100014&lng=es&tlng=es
- Almeida, R. R. de, Almeida-Pedrin, R. R. de, Almeida, M. R. de, Garib, D. G., Almeida, P. C. M. R. de, Pinzan, A. (2000). Etiologia das más oclusões - causas hereditárias e congênitas, adquiridas gerais, locais e proximais. *Revista Dental Press de Ortodontia e Ortopedia Facial*, (6), 107-129.
- Anwari SS, Pratiknjo IS, Ida Barguas Narmada. (2020). Non-extraction orthodontic Treatment in Angle Class I Malocclusion with Severe Crowding, Depp Bite, and Midline Shifting: A Case Report. *Acta Med Philipp* [Internet]. Jul 29 [cited 2023 Apr. 15]; Available from: <https://actamedicaphilippina.upm.edu.ph/index.php/acta/article/view/454>
- Andrews L. F. (1972). The six keys to normal occlusion. *American journal of orthodontics*, 62(3), 296–309. [https://doi.org/10.1016/s0002-9416\(72\)90268-0](https://doi.org/10.1016/s0002-9416(72)90268-0)

- Angle, E.H. (1899). Classification of malocclusion. *Dental Cosmos*, 41, 248-264
- Alswairki H., Khursheed M. (2019). Orthodontic Management of Moderate crowding, anterior crossbite and dental midline shift. *International Medical Journal*, 25(5), 440-441.
<https://doi.org/10.16925/od.v10i18.723>
- Barros, S. E., Janson, G., Torres, F. C., de Freitas, M. R., & de Almeida, R. R. (2010). Class I malocclusion treatment: influence of a missing mandibular incisor on anterior guidance. *American journal of orthodontics and dentofacial orthopedics: official publication of the American Association of Orthodontists, its constituent societies, and the American Board of Orthodontics*, 138(1), 109–117.
<https://doi.org/10.1016/j.ajodo.2008.02.030>
- Bayona, M., Meneses, L. (2010). Procedimientos clínicos para la corrección de la discrepancia de masa dentaria en pacientes con maloclusión Clase I. *Rev Estomatol Herediana*, 20(1): 13-18.
- Canut, J. (2010). Oclusión normal y maloclusión. En Canut, G. (2º Ed.), *Ortodoncia Clínica y terapéutica* (pp. 95-104). Elsevier.
- Chamorro A. (2019). Manejo de una maloclusión clase I subdivisión derecha con el uso de elásticos intermaxilares. [Trabajo académico para optar el título de segunda especialidad de Ortodoncia y Ortopedia maxilar]. Universidad Peruana Los Andes.
- García, V., Ustrell, J.M., Sentís, J. (2011). Evaluación de la maloclusión, alteraciones funcionales y hábitos orales en una población escolar: Tarragona y Barcelona. *Avances en Odontoestomatología*, 27(2), 75-84.
http://scielo.isciii.es/scielo.php?script=sci_arttext&pid=S0213-12852011000200003&lng=es&tlng=es.

- Grassia, V., Nucci, L., Marra P. (2020). Long-Term outcomes of Nonextraction treatment in a patient with severe mandibular crowding. *Hindawi case report in Dentistry*, 10(18), 67–73. <https://doi.org/10.1155/2020/1376472>
- Gómez, V., Fernández, A., Pérez, H. (2011). Características cefalométricas presentes en la maloclusión clase I en el Departamento de Ortodoncia de la DEPEI. *Revista odontológica mexicana*, 15(1), 14-20.
- Herzog, C., Konstantonis, D., Konstantoni, N., & Eliades, T. (2017). Arch-width changes in extraction vs nonextraction treatments in matched Class I borderline malocclusions. *American journal of orthodontics and dentofacial orthopedics: official publication of the American Association of Orthodontists, its constituent societies, and the American Board of Orthodontics*, 151(4), 735–743. <https://doi.org/10.1016/j.ajodo.2016.10.021>
- Langberg, B. J., Todd, A. (2004). Treatment of a Class I malocclusion with severe bimaxillary protrusion. *American journal of orthodontics and dentofacial orthopedics: official publication of the American Association of Orthodontists, its constituent societies, and the American Board of Orthodontics*, 126(6), 739–746.
- López M., Pérez J., Bernal A., Villegas J., Barajas D., Cerrillo D., Garcia S. (2020). Manejo ortodóntico de un paciente con maloclusión clase I con mordida cruzada anterior con crecimiento vertical y biprotrusión dental tratado sin extracciones. *Rev Mex Ortodon*, 8(1), 23-32. <https://doi.org/10.16925/od.v10i18.723>
- Loriato, L., Machado A., Pacheco W. (2006). Considerações clínicas e biomecânicas de elásticos em ortodontia. *R Clin Ortodon Dental Press, Maringá*, 5(1), 1-55.
- Marcial, N. (2021). Tratamiento de maloclusión clase I con discrepancia arco diente positivo. [Trabajo académico para optar el título de segunda especialidad de Ortodoncia y Ortopedia maxilar]. Universidad Nacional Jorge Basadre Grohmann.

- Marin, D., Sigüencia, V., Bravo, M. (2014). Maloclusión Clase I, tratamiento ortodóntico – Revisión de la literatura. *Revista latinoamericana de ortodoncia y odontopediatría*.
<https://www.ortodoncia.ws/publicaciones/2014/art-28/>
- Meneses, D. L., Botero, P. (2014). Aplicaciones y ventajas estéticas de la reducción interproximal de esmalte. *Rev Nac Odontol*, 10(18), 67–73.
<https://doi.org/10.16925/od.v10i18.723>
- Moon, S., Mohamed, A. M. A., He, Y., Dong, W., Yaosen, C., & Yang, Y. (2021). Extraction vs. Nonextraction on Soft-Tissue Profile Change in Patients with Malocclusion: A Systematic Review and Meta-Analysis. *BioMed research international*, 2021, 7751516.
<https://doi.org/10.1155/2021/7751516>.
- Narmada, I. B., Ike, S. P., & Sami' A, S. (2023). Non-extraction Orthodontic Treatment in Angle Class I Malocclusion with Severe Crowding, Deep Bite, and Midline Shifting: A Case Report. *Acta medica Philippina*, 57(6), 63–69.
- Orellana M., O., Mendoza Z., J., Perales Z., S., & Marengo C., H. (2000). Estudio descriptivo de todas las investigaciones sobre prevalencia de maloclusiones realizadas en la universidad de lima, ica y arequipa. *Odontología Sanmarquina*, 1(5), 39-43. <https://doi.org/10.15381/os.v1i5.3798>
- Park, J. H., Yu, J., & Bullen, R. (2017). Camouflage treatment of skeletal Class III malocclusion with conventional orthodontic therapy. *American journal of orthodontics and dentofacial orthopedics: official publication of the American Association of Orthodontists, its constituent societies, and the American Board of Orthodontics*, 151(4), 804–811.
- Soheilifar, S., Soheilifar, S., Ataei, H., Mollabashi, V., Amini, P., Bakhshaei, A., & Naghdi, N. (2020). Extraction versus non-extraction orthodontic treatment: Soft tissue profile

changes in borderline class I patients. *Dental and medical problems*, 57(3), 275–283.

<https://doi.org/10.17219/dmp/119102>

Uribe, G. (2010). Tratamiento de Maloclusiones Clase I. En Uribe, G. (2º), *Fundamentos de la odontología: Ortodoncia teoría y clínica* (pp. 784-832). Corporación para investigaciones biológicas.

Valverde, R., Mickle, U., Valverde, S. (2018). Extracción vs no extracción: El dilema en ortodoncia y los cuatro determinantes de extracción. *Odontología Pediátrica*, 11(2):125-135.

Vellini, F. (2002). Clasificación de las maloclusiones. En Vellini, F. (1º), *Ortodoncia: diagnóstico y planificación clínica* (pp. 97-113). Artes médicas latinoamericanas.

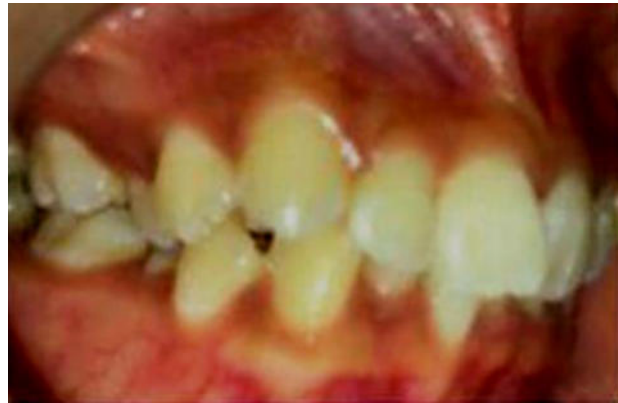Venegas, C., Fuentes, R. (2023). Área de céntrica. Revisión del concepto. Una revisión narrativa (2023). *Int. J. Odontoestomatol*, 17(2), 124-129.

Yıldırım, K., & Sağlam-Aydinatay, B. (2018). Comparative assessment of treatment efficacy and adverse effects during nonextraction orthodontic treatment of Class I malocclusion patients with direct and indirect bonding: A parallel randomized clinical trial. *American journal of orthodontics and dentofacial orthopedics: official publication of the American Association of Orthodontists, its constituent societies, and the American Board of Orthodontics*, 154(1), 26–34. e1. <https://doi.org/10.1016/j.ajodo.2017.12.009>

VII. ANEXOS

ANEXO A

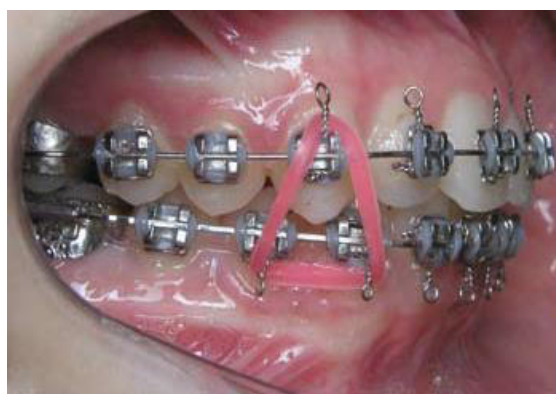Características clínicas de una maloclusión Clase I



Nota. Adaptado de Canut, J. (2010). Oclusión normal y maloclusión. En Canut, G. (2° Ed.), *Ortodoncia Clínica y terapéutica* (pp. 95-104). Elsevier.

ANEXO B

Uso de elásticos intermaxilares



Nota. Loriato, L., Machado A., Pacheco W. (2006). Consideraciones clínicas e biomecánicas de elásticos em ortodontia. *R Clin Ortodon Dental Press, Maringá, 5(1), 1-55.*