



FACULTAD DE TECNOLOGÍA MÉDICA

COLORACIÓN HEMATOXILINA – EOSINA LIBRE DE XILOL

Línea de investigación:

Salud Pública

Tesis para optar el Título de Segunda Especialidad en Histotecnología

Autora:

Mendoza Porras, Maritza Silvia

Asesor:

Olivares Rodríguez, Pablo Celestino

ORCID: 0000-0002-2303-3986

Jurado:

Rivas Cárdenas, Arturo Alexander

Soto Brito, Ernesto

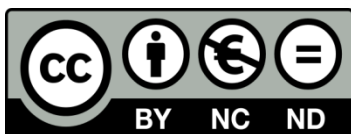Lazón Mancilla, David Félix

Lima - Perú

2022

Referencia:

Mendoza, P. (2022). *Coloración Hematoxilina - Eosina libre de xisol* [Tesis de pregrado, Universidad Nacional Federico Villarreal]. Repositorio Institucional UNFV. <http://repositorio.unfv.edu.pe/handle/UNFV/5921>



Reconocimiento - No comercial - Sin obra derivada (CC BY-NC-ND)

El autor sólo permite que se pueda descargar esta obra y compartirla con otras personas, siempre que se reconozca su autoría, pero no se puede generar obras derivadas ni se puede utilizar comercialmente.

<http://creativecommons.org/licenses/by-nc-nd/4.0/>



FACULTAD DE TECNOLOGÍA MÉDICA

COLORACIÓN HEMATOXILINA – EOSINA LIBRE DE XILOL

Línea de Investigación: Salud Pública

**Tesis para optar el Título de Segunda Especialidad en
Histotecnología**

AUTORA:

Mendoza Porras, Maritza Silvia

ASESOR:

Olivares Rodríguez, Pablo Celestino

(ORCID: 0000-0002-2303-3986)

JURADO:

Rivas Cárdenas, Arturo Alexander

Soto Brito, Ernesto

Lazón Mancilla, David Félix

Lima – Perú

2022

DEDICATORIA

Mi tesis la dedico con todo mi amor y cariño a mi Madre, a mis hijos Brisa y Kevin por ser mi fuente de motivación e inspiración para superarme en todas las áreas de mi vida y a mi Esposo por su paciencia.

AGRADECIMIENTO

Mi agradecimiento a mi Padre, mi señor Jesús por ser mi fortaleza en todo éste proceso.

Agradezco a mi hija por ser mi motor, mi motivo y por todo su apoyo incondicional en la realización de ésta investigación.

Agradezco a mis Revisores de plan de tesis, a mi Asesor de tesis, a mis Jurados examinadores de tesis por tomarse el tiempo y guiarme en el desarrollo de éste trabajo.

Agradezco a mi alma mater UNFV y a todos los docentes en el pregrado y posgrado por todo lo aprendido.

ÍNDICE

RESUMEN	5
ABSTRACT.....	6
I. Introducción.....	6
1.1 Descripción y Formulación del Problema	8
1.2 Antecedentes	10
1.3 Objetivos de la Investigación	18
1.3.1 Objetivo General.....	18
1.3.2 Objetivo Específicos.....	18
1.4 Justificación e Importancia de la Investigación	19
1.5 Hipótesis.....	20
II. Marco Teórico	21
2.1 Bases teóricas sobre el tema de investigación.....	21
III Método	39
3.1 Tipo de Investigación	39
3.2 Ámbito Temporal y Espacial.....	40
3.3 Variables.....	41
3.4 Población y Muestra	45
3.5 Instrumentos	46
3.6 Procedimientos	49
3.7 Análisis de datos.....	49
IV. Resultados.....	50
V. Discusión de resultados.....	59
VI. Conclusiones.....	60
VII. Recomendaciones	62
VIII. Referencias.....	63
Bibliografía	63
IX. Anexos	66

RESUMEN

El Objetivo de la presente investigación fue determinar si la técnica de coloración “hematoxilina - eosina libre de xilol” tiene resultados semejantes al método de coloración hematoxilina – eosina usado convencionalmente para la coloración de cortes histológicos, en el laboratorio de histotecnología del Instituto Nacional Materno Perinatal durante los meses de abril mayo y junio del 2020. Método: El enfoque de esta investigación fue cuantitativo; Tipo Descriptivo y diseño comparativo. Se tomaron 361 bloques de parafina con muestras histológicas y de cada una de ellas se hicieron dos cortes, la primera lamina fué rotulada como N° 1 y coloreada con la técnica de “coloración hematoxilina - eosina libre de xilol” y la segunda lamina fue rotulada con el N° 2 y coloreada con la técnica de “coloración hematoxilina – eosina”. Las láminas con cortes histológicos coloreadas con la técnica de “Coloración Hematoxilina – Eosina libre de xilol” tuvo como resultado para los núcleos: 13 % buenas y 87 % excelentes, para el citoplasma: 15.5 % buenas y 84.5 % excelentes; para los detalles del núcleo: 5.3 % regulares, 79.5 % buenas y el 5.2 % excelentes; para los detalles del citoplasma: 5.3 % regulares, 94.7 % buenas. Mientras que las láminas coloreadas con técnica de “coloración hematoxilina – eosina” tuvo como resultado para los núcleos: 2.5 % regulares, 89.5 % buenas y 8.0 %, excelentes; para el citoplasma: 5.3 % regulares, 86.7 % buenas y 8.0 %, excelentes; para los detalles de núcleo: regulares el 44.3 % y 55.7 % buenas; para los detalles del citoplasma: 31 % regular y 69 % buenas. En conclusión la técnica de “coloración hematoxilina - eosina libre de xilol” tiene resultados semejantes a la técnica de “coloración hematoxilina – eosina”. El coeficiente de correlación chi-cuadrado, es estadísticamente significativa ($p = 0,000$). Valor de $P = 0,000 < 0,0$.

Palabras Clave: Coloración hematoxilina - eosina libre de xilol, Coloración hematoxilina – eosina.

ABSTRACT

The objective of the present investigation was to determine if the staining technique "hematoxylin - eosin free of xylene" has similar results to the hematoxylin - eosin staining method conventionally used for the staining of histological sections, in the histotechnology laboratory of the National Maternal Institute Perinatal during the months of April, May and June 2020. Method: The focus of this research was quantitative; Descriptive type and comparative design. 361 paraffin blocks with histological samples were taken and two cuts were made from each of them, the first sheet was labeled as N°1 and stained with the "xylene-free hematoxylin-eosin staining" technique and the second sheet was labeled with No. 2 and stained with the "hematoxylin - eosin staining" technique. The slides with histological sections stained with the "Hematoxylin - Eosin free xylene staining" technique had as a result for the nuclei: 13% good and 87% excellent, for the cytoplasm: 15.5% good and 84.5% excellent; for core details: 5.3% fair, 79.5% good, and 5.2% excellent; for cytoplasm details: 5.3% fair, 94.7% good. While the stained slides with the "hematoxylin - eosin staining" technique had as a result for the nuclei: 2.5% regular, 89.5% good and 8.0% excellent; for the cytoplasm: 5.3% fair, 86.7% good and 8.0% excellent; for the core details: regular 44.3% and 55.7% good; for cytoplasm details: 31% fair and 69% good. In conclusion, the "xylene-free hematoxylin-eosin staining" technique has similar results to the "hematoxylin-eosin staining" technique. The chi-square correlation coefficient is statistically significant ($p = 0.000$). $P \text{ value} = 0.000 < 0.0$.

Keywords: Xylol-free hematoxylin-eosin staining, Hematoxylin-eosin staining.

I. INTRODUCCIÓN

La histotecnología es una subespecialidad de la Especialidad de Laboratorio Clínico y Anatomía Patológica es una disciplina que estudia los fundamentos teóricos y la secuencia de procesos, manipulaciones y técnicas necesarias que debe sufrir una muestra biológica para obtener un preparado histológico que será analizado con microscopios ópticos. Este preparado siempre es una porción representativa del tejido en estudio, ya que el estudio realizado en el mismo nos permite llegar a un diagnóstico sobre el estado morfo – funcional y patológico. En los últimos tiempos han sido implementadas nuevas coloraciones como ayuda diagnóstica en el laboratorio de histopatología no obstante la coloración hematoxilina – eosina, aún sigue siendo la coloración más importante para el diagnóstico histopatológico. Hace 150 años aproximadamente se empezó a usar esta coloración y aun no hubo cambios significativos en su preparación, ni en la técnica usada; mientras que en otras áreas del laboratorio clínico se han dado importantes cambios en sus técnicas, en sus reactivos usados y otros para su desarrollo, en la histotecnología los avances se han dado básicamente por la llegada de equipos automatizados, para las diferentes fases del proceso histotecnológico, así tenemos las cabinas ventiladas para el tallado y descripción macroscópica de muestras, el procesador automático de tejidos con un sistema cerrado, el dispensador de parafina automático, el micrótopo automático y por último el coloreador automático. El conocimiento de la toxicidad de los reactivos usados para la obtención del preparado histológico que va desde la fijación de tejidos donde se usa el formol, en el procesamiento de los mismos, donde se usa alcoholes xiloles y parafina, hasta el montaje de láminas donde se usan reactivos de montaje como el entellan; llevarán al Histotecnólogo a pensar en nuevas técnicas en todo el proceso histotecnológico; así mismo la necesidad de disminuir costos y mejorar tiempos durante el proceso de los tejidos han obligado a buscar alternativas más rápidas, menos costosas y de menor efecto tóxico para realizar estos procesos.

Es así que en el año 2012 Fernando Mojica realizó un nuevo método de procesamiento histotecnológico en el conocido “Procesamiento de tejidos Libre de Xilol” obteniendo resultados similares al procesamiento de rutina utilizado en los laboratorios de patología, el principal elemento innovador de esta técnica es que no se usa el xilol en todo el procesamiento de tejidos, disminuyendo de esta forma, la exposición laboral a los efectos tóxicos de estas sustancias. La presente investigación trató de suprimir el uso de xilol de la técnica de “coloración hematoxilina - eosina” y después se evaluó comparando la técnica de coloración sin xilol y la técnica de coloración hematoxilina – eosina usada convencionalmente. La presente investigación fue realizada en el Laboratorio de Histopatología del Servicio de Anatomía Patológica del Instituto Nacional Materno Perinatal durante los meses de abril, mayo y junio del año 2020.

1.1 Descripción y formulación del problema

1.1.1. Descripción del problema

Los laboratorios de anatomía patológica de los diferentes hospitales de nuestro país, así como el laboratorio de histopatología del servicio de anatomía patológica del “Instituto Nacional Materno Perinatal” vienen enfrentándose a múltiples desafíos como son: Laboratorios de histopatología con infraestructura inadecuada, sin un sistema adecuado de ventilación, así mismo no se cuenta con normas y procedimientos que regulan la eliminación de reactivos tóxicos ya usados. Algunos laboratorios aún no cuentan con equipos necesarios para el procesamiento, inclusión y corte de tejidos; además de todo esto en muchos de los laboratorios de histopatología no se vienen aplicando las normas de bioseguridad lo que conlleva a ser partícipes de la contaminación ambiental. Todas estas deficiencias nos llevan a pensar en nuevas estrategias las que nos permitan mejorar los sistemas de salud y las condiciones ambientales actuales. Al estado actual de múltiples desafíos se suma el control de ciertos productos como es el xileno el cual no puede ser usado sin permiso de la SUNAT.

Por ser insumo químico y Producto Fiscalizado en todo el territorio nacional y el “Instituto Nacional Materno Perinatal” así como otros hospitales no cuentan con este permiso, es por ello que cada laboratorio busco reemplazar o sustituir el xileno. Nuestro laboratorio loreemplazó con un sustituto que tiene propiedades similares a la del xileno, pero con un costo más elevado. Este reactivo ha reemplazado al xileno en el histoprocesamiento, en la desparafinizacion de láminas con cortes histológicos en parafina, pero no pudo ser usado en la batería de coloraciones por no ser miscible con el reactivo de montaje Entellan. Así mismo el reconocimiento de los efectos tóxicos del xilol y su sustituto que es usado en procesamiento y coloraciones de cortes histológicos a obligado a los Tecnólogos Médicos del Servicio de Anatomía Patológica del Instituto Nacional Materno Perinatal a proponer un nuevo método en la coloración hematoxilina - eosina y es la coloración “ Hematoxilina – Eosina libre de xilol “. En esta técnica la batería de coloraciones en su última fase no cuenta con el envase que contiene xileno o su sustituto. Lo cual implica reducción de costos, reducción de tiempo, mejoras en el medio ambiente dado que el xilol es un reactivo tóxico.

1.1.2. Formulación del problema.

1.1.2.1 Problema general

¿Tendrá el método de coloración hematoxilina - eosina libre de xilol resultados semejantes al método de coloración hematoxilina – eosina usado convencionalmente para la coloración de cortes histológicos, realizados en el laboratorio de Histotecnología del “Instituto Nacional Materno Perinatal” durante los meses de abril, mayo y junio del año 2020?

1.1.2.2 Problemas específicos

1.1.2.2.1 ¿Tendrá el método de coloración hematoxilina - eosina libre de xilol resultados semejantes al método de coloración hematoxilina – eosina usado convencionalmente para colorear los núcleos de las células de los cortes histológicos, realizados en el laboratorio de histotecnología del “Instituto Nacional Materno Perinatal” durante los meses de abril, mayo y junio del año 2020?

1.1.2.2.2 ¿Tendrá el método de coloración hematoxilina - eosina libre de xilol resultados semejantes al método de coloración hematoxilina – eosina usado convencionalmente para colorear los detalles del núcleo de las células, de los cortes histológicos, realizados en el laboratorio de histotecnología del “Instituto Nacional Materno Perinatal” durante los meses de abril, mayo y junio del año 2020?

1.1.2.2.3 ¿Tendrá el método de coloración hematoxilina - eosina libre de xilol resultados semejantes al método de coloración hematoxilina – eosina usado convencionalmente para colorear el citoplasma de las células, de los cortes histológicos, realizados en el laboratorio de histotecnología del “Instituto Nacional Materno Perinatal” durante los meses de abril, mayo y junio del año 2020?

1.1.2.2.4 ¿Tendrá el método de coloración hematoxilina - eosina libre de xilol resultados semejantes al método de coloración hematoxilina – eosina usado convencionalmente para colorear los detalles del citoplasma de las células, de los cortes histológicos, realizados en el laboratorio de histotecnología del “Instituto Nacional Materno Perinatal” durante los meses de abril, mayo y junio del año 2020?

1.2 Antecedentes

Mojica (2012) publicó un estudio titulado “Evaluación del rendimiento de la técnica de procesamiento histotecnológico libre de xilol versus la técnica convencional en el Laboratorio de Patología Interfacultades de la Universidad Nacional

de Colombia”. El presente estudio tuvo como objetivo establecer el rendimiento de la técnica libre de xilol versus el procesamiento histotecnológico convencional en muestras de especímenes quirúrgicos recibidas para el estudio histopatológico. Para evaluar la hipótesis propuesta se realizó un estudio experimental usando muestras de especímenes quirúrgicos que fueron procesados por la técnica libre de xilol versus la técnica o procesamiento convencional. Recolectaron 79 muestras de especímenes quirúrgicos. De cada espécimen se tomaron dos cortes, uno para el método de procesamiento convencional y el segundo para el método de procesamiento “Libre de Xilol”. Cada muestra fue procesada de acuerdo a los protocolos establecidos para cada técnica. Los resultados que se obtuvieron fueron evaluados en las dos técnicas en estudio, se merece destacar que no se apreciaron diferencias significativas entre las dos técnicas de procesamiento tanto en el consolidado como en forma independiente en cada una de las variables consideradas. Como conclusión se implementó y se estandarizó la técnica Libre de xilol en el Laboratorio de Patología Interfacultades de la Universidad Nacional de Colombia. Se obtuvieron preparados histológicos procesados libres de xilol de calidad similar a la de los preparados procesados convencionalmente. El 95% y el 92% de las láminas procesadas libres de xilol y coloreadas con hematoxilina & eosina y PAS respectivamente, fueron categorizadas como aceptadas para realizar diagnóstico histológico. El 82% de las láminas procesadas libres de xilol y coloreadas con TM fueron calificadas como aceptados para realizar diagnóstico histológico. El costo de una lámina procesada por el método libre de Xilol es de, 30% menos que el procesamiento de una lámina preparada por el método convencional. La técnica libre de xilol puede ser implementada en el Laboratorio de Patología Interfacultades como método de procesamiento rutinario, con la ventaja de disminuir el riesgo ocupacional del personal del laboratorio y disminuir el costo de procesamiento.

Brito y Capo (2015) publicó un estudio titulado “Efecto del xilol en la visión y el sistema respiratorio de los Histotecnólogos” éste estudio tuvo objetivo analizar los efectos del xilol en sistema respiratorio y en la vista de los Histotecnólogos y sus objetivos específicos fueron indagar qué es xileno y cuáles son los síntomas que produce, describir los efectos del xilol con la práctica de Histotecnología. Para resolver dicha interrogante se realizó una investigación monográfica de tipo documental. Los resultados de esta investigación monográfica realizado con información del xileno y todo lo nocivo que pueda ser merece destacar que evitar el uso del xilol es lo mejor para el Histotecnólogo. Como conclusión se resaltó que la utilización de xilol en el ambiente diario de un Histotecnólogo y su relación directa con el mismo conlleva riesgos especialmente a nivel respiratorio y visual, ya que los gases inhalados van directamente al pulmón por ser la vía principal de absorción y en el caso de la vista se ve muy afectado hasta el punto de causar irritación. Por lo tanto es necesario que se cumplan las medidas de bioseguridad básicas para poder para poder trabajar con este solvente, o en el mejor de los casos preferir opciones más segura, pero lamentablemente más costosas.

Pico (2015) publicó un estudio titulado “Aplicación de agua de limón en reemplazo del xilol, para comprobar su acción desparafinizante en los cortes de tejido coloreados con hematoxilina - eosina en el laboratorio de histopatología de la facultad de ciencias médicas de la universidad central” El objetivo del presente estudio fue comprobar la acción desparafinizante del agua de limón en los cortes de tejido a ser coloreados con hematoxilina - eosina en el laboratorio de histopatología de la facultad de ciencias médicas de la universidad central del Ecuador . Para evaluar la hipótesis propuesta se realizó un estudio experimental y se tomó 20 muestras de tejidos entre los cuales fueron: 11 vesículas biliares, 6 úteros, 2 Biopsias gástricas y 1 apéndice cecal; seleccionamos estos ya que son las muestras que con más frecuencia se procesan en el Laboratorio de Histopatología.

Comparando las dos técnicas de desparafinización que se realizaron en los cortes de tejidos de las 20 muestras seleccionadas se observó que el xilol cumple un 98,8 % en su acción desparafinizante, mientras que en la desparafinización con agua de limón es de un 79.9 % en la valoración final de la calidad de las láminas con tejido histológico. De acuerdo a los resultados obtenidos se concluyó que la acción desparafinizante obtenida con el agua de limón a la conseguida con el xilol es muy similar. En cuanto a los cuatro parámetros analizados podemos ver que el mejor resultado de la técnica de desparafinización con agua de limón se da en la calidad de la tinción produciendo un buen contraste. Las láminas desparafinizadas con agua de limón dan una desventaja en cuanto al tiempo de lectura presentando dificultades para ser analizadas por lo cual el tiempo para leer cada placa sobrepasa los 10 minutos. Fue posible diagnosticar con certeza observando las láminas desparafinizadas con agua de limón.

Coronado (2015) publicó un estudio titulado “Técnica de Cajal, Kluver Barrera y Nissl, para diferenciar capas de la corteza cerebral, laboratorio de procesamiento”. La presente investigación tuvo como objetivo comparar la técnica de procesamiento histológico convencional versus la técnica de procesamiento histológico libre de xilol, pero procesado con un sustituto hecho con 50% de esencia *Syzygium aromaticum* (clavo de olor) y 50% de alcohol isopropílico, en muestra de cuello uterino, con la finalidad de confirmar su especificidad y sensibilidad, observar los resultados finales obtenidos, y evaluar la eficacia existente de las láminas histológicas. Para ello se utilizó el método de investigación comparativo. La muestra estuvo constituida por dos fragmentos de cuello uterino, que midieron 2 x 1,3 x 0,4 y 1,7 x 1,3 x 0,4 de un paciente femenino de 35 años. El primer fragmento se procesó bajo la técnica de procesamiento histológico convencional mientras el segundo fragmento se procesó bajo la técnica libre de Xilol. La presente investigación, demostró que la esencia de *Syzygium aromaticum* (clavo de olor) junto con el alcohol isopropílico funcionó como medio aclarante y desparafinante en muestra de cuello uterino.

El primer fragmento se procesó bajo la técnica de procesamiento histológico convencional mientras el segundo fragmento se procesó bajo la técnica libre de Xilol. La presente investigación, demostró que la esencia de *Syzygium aromaticum* (clavo de olor) junto con el alcohol isopropílico funcionó como medio aclarante y desparafinante en muestra de cuello uterino. Por los resultados obtenidos se concluyó que el *Syzygium aromaticum* (clavo de olor) junto con el alcohol isopropílico funcionó como medio aclarante. Las láminas desparafinizadas con sustituto de xilol son similares a las desparafinizadas con xilol así fue posible diagnosticar con certeza observando las láminas desparafinizadas con sustituto libre de xilol.

Pacheco et al. (2017) publicaron un estudio titulado “Hemoglobina y conteo plaquetario en Trabajadores de Anatomía Patológica expuestos a xileno”. El presente estudio tuvo como objetivo evidenciar la disminución de los niveles de hemoglobina y del conteo de plaquetas como indicadores indirectos a la exposición a xilol. Para realizar este estudio se utilizó el método descriptivo, transversal de campo, no experimental, en una muestra de 49 trabajadores de anatomía patológica de la ciudad de Valencia, estado Carabobo. (39 hombres y 10 mujeres), cuya actividad requería el uso de xileno, sometidos a los siguientes criterios de inclusión: a) Antigüedad laboral mayor o igual a 1 año. b) No haber sido donante de sangre o haber recibido transfusiones en los últimos 3 meses. c) No estar recibiendo tratamiento que pudiera alterar los niveles de Hb y de plaquetas. Los 49 trabajadores cumplieron con los criterios de inclusión indicados anteriormente, pasando a formar la muestra en estudio. El grupo de control (sin exposición ocupacional) estuvo comprendido por 52 trabajadores. Este personal se encarga del mantenimiento de equipos eléctricos, tuberías de aguas (blancas y servidas), limpieza de baños, pasillos, los cuales manifestaron no usar sustancias que contengan xileno u otro disolvente orgánico, cumpliendo, además, los criterios antes mencionados. Se empleó el analizador hematológico Mindray BC-5150 para la cuantificación de hemoglobina (Hb) y el conteo plaquetario.

Este personal se encarga del mantenimiento de equipos eléctricos, tuberías de aguas (blancas y servidas), limpieza de baños, pasillos, los cuales manifestaron no usar sustancias que contengan xileno u otro disolvente orgánico, cumpliendo, además, los criterios antes mencionados. Se empleó el analizador hematológico Mindray BC-5150 para la cuantificación de hemoglobina (Hb) y el conteo plaquetario. A través de un contacto directo con los trabajadores, se les explicaron los objetivos y beneficios del estudio. Una vez aceptado su participación, estos firmaron un consentimiento informado, para luego aplicárseles una encuesta validada por el Centro de Estudio en Salud de los Trabajadores (Cest). Los resultados fueron la diferencia significativa en el conteo de plaquetas entre el grupo expuesto y el no expuesto a xilol. Se encontró asociación significativa entre el conteo plaquetario y la antigüedad laboral en el grupo de estudio. Después de realizar este estudio se concluyó que la exposición prolongada a xilol puede traer graves problemas a la salud de estos trabajadores a largo plazo. Palabras clave: xileno, indicadores indirectos, plaquetas, hemoglobina.

Francia y Cermeño (2009) publicaron un estudio titulado “Biomarcadores De Exposición A Benceno, Tolueno Y Xileno En Trabajadores De Una Planta De Mejoramiento De Petróleo Crudo Del Estado Anzoátegui”. La presente investigación tuvo como objetivo evaluar el impacto de la exposición crónica de Benceno, Tolueno y Xilol, en los trabajadores del Área Operacional Destilación, de una Planta de Mejoramiento de Crudo de la Industria Petrolera, ubicada en el Estado Anzoátegui. El método usado para este estudio fue descriptivo, transversal, con diseño de campo, en una muestra de 40 trabajadores: 20 trabajadores expuestos y 20 trabajadores no expuestos; se realizó una historia clínica con enfoque médico ocupacional y un examen físico integral. Se determinó la excreción urinaria de fenol, ácido hipúrico y ácido metilhipúrico, así como los parámetros hematológicos y bioquímicos en sangre en los grupos estudiados. La cual trata, trabajadores de plantas de mejoramiento de petróleo están potencialmente.

expuestos a derivados del petróleo como el benceno, tolueno y xilol (BTX) debido a la utilización de estos compuestos como materia prima en los procesos de la industria. Después de realizar este estudio se concluyó que la exposición crónica a BTX puede generar daño en los sistemas hematopoyético, neurológico, hepático y renal. Dicha investigación, guarda relación con el presente trabajo debido que ambas consideran que el compuestos químico el xilol puede generar complicación en diferente sistemas del cuerpo humano.

Revilla (2008) publicó un estudio titulado “Cambios inducidos por tolueno y xileno en el estado energético y oxidativo de mitocondrias aisladas”. El objetivo del presente estudio fue demostrar que el tolueno y xilol son tóxicos para el sistema nervioso central y el hígado. En el presente trabajo, se estudió los efectos *in vitro* de tolueno y de xilol sobre la respiración de mitocondrias aisladas de hígado de rata energizadas con succinato evaluada por medición del consumo de oxígeno, el potencial de membrana usando safranina O como indicador, la liberación de Ca^{2+} usando Calcium Green 5N, la producción de especies reactivas de oxígeno (EROs) con ácido homovanílico, y los cambios en el nivel de ATP utilizando el sistema luciferina-luciferasa. El hinchamiento mitocondrial, dependiente de Ca^{2+} , sensible a ciclosporina A, un indicador de transición de permeabilidad de la membrana (TPM) mitocondrial, fue monitoreado con la medición de la disminución de la absorbancia aparente a 540 nm. Tolueno y xilol, a concentraciones 0.5-2.5 y 0.25-1 mM, respectivamente, estimularon la respiración de estado 4 en asociación aparente con la disipación del potencial de membrana y la liberación de Ca^{2+} ; estos efectos de ambos solventes indican desacoplamiento mitocondrial. A concentraciones mayores (2.5 y 5 mM, respectivamente), tolueno y xilol también inhibieron el estado 3 de respiración. A concentraciones 0.1-1 mM, xileno ocasionó una producción significativa de EROs y un hinchamiento mitocondrial parcialmente dependiente de Ca^{2+} y parcialmente sensible a ciclosporina A. A una concentración 1mM, tolueno o xilol causaron depleciones del ATP mitocondrial hasta niveles del 66.3% y 40.3%, respectivamente.

A una concentración 1mM, tolueno o xilol causaron depleciones del ATP mitocondrial hasta niveles del 66.3% y 40.3%, respectivamente; las depleciones fueron sólo ligeramente dependientes de Ca^{2+} . Se concluyó que el desacoplamiento mitocondrial causante de la depleción de ATP puede ser responsable de la toxicidad celular de tolueno y en particular, de xilol, descrita por otros investigadores. En el último caso, parecen también estar involucrados la TPM y la generación de EROs. Palabras Clave: Tolueno, xilol, Mitochondria, Desacoplamiento, Especies Reactivas de Oxígeno.

Ankle (2011) public un studio titulado “A study to evaluate the efficacy of xylene- free hematoxylin and eosin staining procedure as compared to the conventional hematoxylin and eosin staining: An experimental study. El estudio tuvo como objetivo comparar la eficacia de las secciones libres de xilol (XMF) con las secciones H y E convencionales para producir una tinción adecuada de H y E. Los objetivos específicos fueron (1) Probar la hipótesis de que las secciones libres de xilol y metanol (XMF) desparafinizadas con DWS diluido son mejores o están a la par con las secciones convencionales Hematoxilina y Eosina convencionales. (2) Comparar la eficacia de las secciones sin xilol con las secciones H y E convencionales. El método usado para este estudio fue experimental y de corte transversal a simple ciego. Se consideraron sesenta bloques de parafina. Una sección se tiñó con el método convencional hematoxilina y eosina (Grupo A) y la otra con XMF H y E (Grupo B). Los portaobjetos se puntuaron según los parámetros; tinción nuclear, tinción citoplásmica (adecuada = puntuación 1, inadecuada = puntuación 0), uniformidad, claridad, nitidez (presente = puntuación 1, ausente = puntuación 0). La puntuación ≥ 2 fue inadecuada para el diagnóstico y 3-5 fue adecuada para el diagnóstico. Análisis estadístico utilizado: prueba Z. El estudio tuvo como resultado: Tinción nuclear adecuada, secciones del 96,66% en el grupo A y 98,33% en el grupo B ($Z = 0,59, P > 0,05$); tinción citoplásmica adecuada, 93,33% en el grupo A y 83,33% en el grupo B ($Z = 1,97, P < 0,05$); tinción uniforme, 70% en el grupo A, 50% en el grupo B ($Z = 1,94, P < 0,05$), claridad presente en el 85% del grupo A.

<0,05); tinción uniforme, 70% en el grupo A, 50% en el grupo B ($Z = 1,94$, $P < 0,05$), claridad presente en el 85% del grupo A, 88,33% de las secciones del grupo B ($Z = 0,27$, $P > 0,05$), crujiente tinción en 76,66% en el grupo A y 83,33% en el grupo B ($Z = 1,98$, $P < 0,05$), 88,33% de las secciones del Grupo A teñidas adecuadamente para el diagnóstico en comparación con el 90% en el Grupo B ($Z = 0,17$, $P > 0,05$). La conclusión fue que la tinción con H y E sin xilol ni metanol es una mejor alternativa al procedimiento de tinción convencional con H y E.

1.3 Objetivos de la investigación

1.3.1 Objetivo general

Determinar si, el método de coloración hematoxilina - eosina libre de xilol tiene resultados semejantes al método de coloración hematoxilina – eosina usado convencionalmente para la coloración de cortes histológicos, realizados en el laboratorio de histopatología del “Instituto Nacional Materno Perinatal” durante los meses de abril, mayo y junio del año 2020.

1.3.2 Objetivo específicos

1.3.2.1. Demostrar si, el método de coloración hematoxilina - eosina libre de xilol tiene resultados semejantes al método de coloración hematoxilina – eosina usado convencionalmente para para colorear los núcleos de las células, en cortes histológicos realizados en el laboratorio de histopatología del “Instituto Nacional Materno Perinatal” durante los meses de abril, mayo y junio del año 2020.

1.3.2.2. Demostrar si, el método de coloración hematoxilina - eosina libre de xilol, tiene resultados semejantes al método de coloración hematoxilina – eosina, usado convencionalmente para colorear los detalles del núcleo de las células, en cortes histológicos realizados en el laboratorio de histopatología del “Instituto Nacional Materno Perinatal” durante los meses de abril, mayo y junio del año 2020.

1.3.2.3. Demostrar si, el método de coloración hematoxilina - eosina libre de xilol, tiene resultados semejantes al método de coloración hematoxilina – eosina, usado convencionalmente para colorear el citoplasma de las células, en cortes histológicos realizados en el laboratorio de histopatología del “Instituto Nacional Materno Perinatal durante los meses de abril, mayo y junio del año 2020.

1.3.2.4. Demostrar si, el método de coloración hematoxilina - eosina libre de xilol, tiene resultados semejantes al método de coloración hematoxilina – eosina, usado convencionalmente para colorear los detalles del citoplasma de las células, en cortes histológicos realizados en el laboratorio de histopatología del “Instituto Nacional Materno Perinatal durante los meses de abril, mayo y junio del año 2020.

1.4 Justificación e importancia de la investigación

La batería de coloraciones de la técnica de “coloración hematoxilina – eosina” tiene colorantes como la hematoxilina, eosina, alcoholes corrientes, alcoholes absolutos, xiloles y reactivo de montaje, cada uno de estos reactivos son tóxicos unos más que otros y es la última fase de ésta técnica en la que se usa xilol y el envase permanece abierto antes del montaje de láminas, incrementando la toxicidad del ambiente y exponiendo al personal de salud que labora en el área de coloraciones. Pero es la SUNAT que declara al xileno como producto controlado y fiscalizado en todo el territorio Peruano que nos llevó a sustituir éste insumo por otro, el cual no fue miscible con el reactivo de montaje. La presente investigación “Coloración Hematoxilina – Eosina libre de xilol” suprimió el xilol de la técnica usada en la rutina “coloración hematoxilina – eosina” En así que se coloreó 361 láminas identificadas con su número de ingreso y subnumeradas con 1 con la “Coloración Hematoxilina – Eosina libre de xilol” y las otras 361 identificadas con su número de ingreso y subnumeradas con 2, fueron coloreadas con la coloración “Hematoxilina – Eosina”, el resultado fue que con ambas técnicas de coloración se obtuvo resultados semejantes y válidos, justificándose de esta manera su implementación y uso en nuestro Laboratorio.

Además de tener resultados óptimos en la nueva Técnica de “Coloración Hematoxilina – Eosina libre de xilol” , los tiempos se acortaron, hubo disminución de costos y, disminución de los efectos tóxicos.

1.5 Hipótesis

1.5.1 Hipótesis general

El método de coloración hematoxilina - eosina libre de xilol tiene resultados semejantes al método de coloración hematoxilina – eosina usado convencionalmente para la coloración de cortes histológicos, realizados en el laboratorio de histopatología del “Instituto Nacional Materno Perinatal” durante los meses de abril, mayo y junio del 2020

1.5.2 Hipótesis específicas

1.5.2.1 El método de coloración hematoxilina - eosina libre de xilol tiene resultados semejantes al método de coloración hematoxilina – eosina usado convencionalmente para para colorear los núcleos de las células, en cortes histológicos realizados en el laboratorio de histopatología del “Instituto Nacional Materno Perinatal” durante los meses de abril, mayo y junio del 2020

1.5.2.2 El método de coloración hematoxilina - eosina libre de xilol, tiene resultados semejantes al método de coloración hematoxilina – eosina, usado convencionalmente para colorear los detalles del núcleo de las células, en cortes histológicos realizados en el laboratorio de histopatología del “Instituto Nacional Materno Perinatal” durante los meses de abril, mayo y junio del año 2020.

1.5.2.3 El método de coloración hematoxilina - eosina libre de xilol, tiene resultados semejantes al método de coloración hematoxilina – eosina, usado convencionalmente para colorear el citoplasma de las células de las células, en cortes histológicos realizados en el laboratorio de histopatología del “Instituto Nacional Materno Perinatal” durante los meses de abril, mayo y junio del año 2020.

1.5.2.4. El método de coloración hematoxilina - eosina libre de xilol, tiene resultados semejantes al método de coloración hematoxilina – eosina, usado convencionalmente para colorear los detalles del citoplasma de las células, en cortes histológicos realizados en el laboratorio de histopatología del “Instituto Nacional Materno Perinatal” durante los meses de abril, mayo y junio del año 2020.

II.MARCO TEÓRICO

2.1. Bases teóricas sobre el tema de investigación

2.1.1. Coloración: Es una técnica auxiliar usada en los laboratorios de histopatología, que consiste en aplicar uno o más colorantes a las estructuras celulares y componentes tisulares aportándoles color; Y permitiendo poner de manifiesto tanto la topografía tisular, como tipos celulares concretos, determinados organelas o estructuras intracelulares, ya que la mayoría de estas estructuras son incoloras y para ser observadas al microscopio requieren ser coloreadas por una sustancia llamada colorante. (Santos, 2017)

2.1.2. Colorantes o Tintes: En histología la mayoría de estas sustancias son compuestos orgánicos, hidrosolubles, provistos de color y son capaces de incorporarse selectivamente a las estructuras celulares y componentes tisulares aportándoles color. En los laboratorios de histopatología se emplea un número muy elevado de colorantes con usos diversos, dependiendo de lo que queremos observar. Habitualmente se realizan sobre cortes histológicos, obtenidos a partir de bloques de parafina o por cortes de congelaciones obtenidas en el criostato. (Kiernan, 2009)

En la actualidad los colorantes son sintetizados a partir de moléculas simples, habitualmente benceno o alguno de sus derivados.

La molécula de un colorante posee habitualmente dos componentes importantes: El Cromógeno que es el que aporta el color, puede influir en la coloración y el Auxocromo es quien hace posible la unión entre elementos del tejido y el cromógeno. El cromóforo es la organización molecular dentro del cromógeno, es el responsable de absorber la luz en la región visible del espectro (400-700 nm). El ojo humano detecta estas longitudes de onda reflejadas y lo percibe como el “color” de la molécula o elemento.

Según la naturaleza química del cromóforo hay varios tipos de colorantes

Según su estructura pueden ser; Nitrosos, son colorantes derivados del benceno y naftaleno

con algún grupo fenólico o amino contienen el grupo NO.

Ejemplo Verde fijo -O. Nitro colorantes; son los colorantes que contienen el grupo NO₂.

Ejemplo el ácido pícrico, amarillo naftol -S. Azoicos; son los colorantes artificiales que contienen el grupo azo (-N=N-) como parte de su estructura, normalmente son más estables que

los colorantes naturales (son resistentes al calor y no se decoloran ante la luz u el oxígeno) ofrece colores fuertes y vivos. Ejemplo el rojo Congo anaranjado de metilo, amarillo de anilina.

Antraquinona; son los derivados de la antraquinona. Ejemplo alizarina, rojo turquí. Indigoides; son el índigo y sus derivados. Ejemplo índigo, púrpura de Tiro. Trifenilmetano; son los

colorantes derivados del trifenil metano. Ejemplo verde de malaquita, violeta cristal. De Xanteno; son los colorantes derivados del xanteno o dibenzopirano. Ejemplo fluoresceína,

eosina, rodamina.

Según la naturaleza química del radical auxocromo los colorantes se clasifican en:

A.Básicos: son sales en las que la base, que generalmente es una amina, es la que aporta el color, mientras que la parte ácida es incolora. Quiere decir que poseen moléculas cargadas positivamente (cationes) y se unen a los componentes celulares cargados negativamente, tales como los ácidos nucleicos y los polisacáridos ácidos. Ejemplos de colorantes catiónicos son la hematoxilina, el cristal violeta y la safranina.

B.Ácidos: son sales con el anión coloreado y la base incolora. Es decir poseen moléculas cargadas negativamente (aniones) y se unen con los componentes celulares cargados positivamente, tales como el citoplasma, matriz extracelular y muchas proteínas. Esos colorantes incluyen la eosina, la fucsina ácida, verde rápido, naranja G y el rojo

Congo.

C.Neutros: Son colorantes que poseen moléculas cargadas positivamente y moléculas cargadas negativamente, cada una de ellas con capacidad para aportar color. Es así que un mismo

colorante puede colorear tanto las estructuras básicas como las ácidas de los tejidos. Por ejemplo, el eosinato de azul de metileno.

(Santos, 2017)

D. Colorantes mordientes: son aquellos que se usan en combinación con sales metálicas, que actúan como mordiente. Estas sales se pueden emplear junto con el colorante, antes o después. En algunos casos el colorante mordiente puede ser también aniónico o, menos frecuentemente, catiónico. Normalmente se emplean para teñir los núcleos. Por ejemplo, la hematoxilina férrica de Heidenhain.

E. Indiferentes o hidrofóbicos: realmente no se unen a elementos de los tejidos por afinidad química sino porque se disuelven en ellos. Por ejemplo, el colorante Sudán se disuelve en los lípidos y por tanto teñirá a las gotas de lípidos, especialmente en los adipocitos. (Ankle, 2011)

Los colorantes usados en histología se emplean a muy altas concentraciones y la cantidad que se une al tejido es realmente pequeña. Por eso, una solución de colorantes se puede usar muchas veces sin que se agote.

La forma de cómo se consigue una tinción ideal se puede dividir en dos tipos: Progresiva y regresiva. La tinción progresiva consiste en obtener una coloración adecuada controlando el tiempo de la lámina con cortes histológicos en el colorante, de modo que a más tiempo más coloración. La tinción regresiva consiste en la eliminación lenta del colorante de una lámina con corte histológico, que ha sido teñida en exceso. Esta eliminación se consigue normalmente con soluciones alcohólicas y a este proceso se le denomina decoloración. La concentración del colorante y tiempo de diferenciación nos brinda la coloración adecuada.

Cuando un colorante se une al tejido y aporta un color diferente al que tiene el colorante se dice que ha ocurrido un fenómeno de metacromasia. Esto se debe a que las propiedades de absorción de la luz del colorante cambian al unirse a componentes celulares. Por ejemplo, el azul de toluidina se vuelve púrpura cuando se une a ciertos gránulos de los mastocitos. Cuando

el colorante unido al tejido tiene el mismo color que en solución se denomina ortocromasia. (Ankle, 2011)

2.1.3 Hematoxilina: Es un colorante que por su origen es natural ya que procede del árbol de Campeche (*Haematoxylum campechianum*), planta leguminosa originaria de Yucatán, Méjico; En 1863 el Biólogo Wilhelm Waldeyer, pupilo del histólogo Henle, fue quien introdujo el uso de la hematoxilina en coloraciones histológicas. Y como no tuvo mucho éxito en la tinción del tejido nervioso, opto por otras coloraciones. Dos años después, Bohmer uso la hematoxilina satisfactoriamente combinada con alumbre para desarrollar su fórmula de coloración. Grandes sucesos en el campo de la coloración con hematoxilina surgieron a finales del siglo XIX. Sin embargo, el desarrollo más importante en hematoxilina de alumbre lo hizo Mayer en 1891. El enfatizó el uso de cloruro de aluminio en lugar de alumbre.

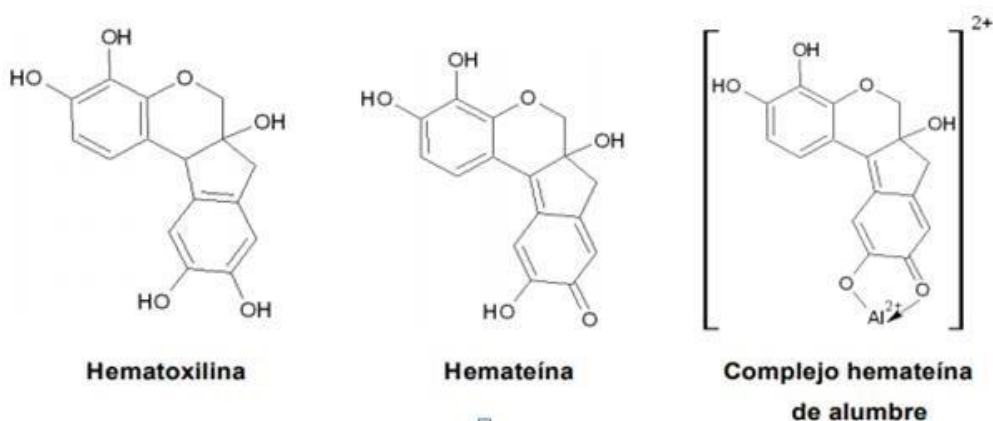
La hematoxilina en sí, es un compuesto sin propiedades colorantes, por lo que tiene que ser oxidada a hemateína, Esta oxidación puede producirse de forma espontánea o inducida. La oxidación espontanea se da por el aire y la luz dejándola madurar durante 6 a 8 semanas y la oxidación inducida implica el uso de algún agente oxidante como el yodato sódico que es el más usado (0.2 g oxidarán a 1 g de hematoxilina), si bien se puede usar de manera inmediata la durabilidad de la tinción es reducida ya que la hemateína también puede ser oxidada. Para reducir los problemas generados por el agente oxidante se puede aumentar la concentración de etanol y disminuir el pH de la solución. Para teñir la hemateína necesita de iones metálicos con carga negativa, y que actúan como mordiente. Normalmente estas sales son de aluminio (como el alumbre de amonio o de potasio) o de hierro (cloruro férrico o alumbre de hierro). A la solución que contiene aluminio y hemateína se llama hemalumbre. La cantidad de iones ha de ser mayor que la de hemateína y debe ser una solución acidificada. La hematoxilina con mordiente de aluminio se usa para resaltar los núcleos, los mordientes de hierro permiten teñir núcleos en medios ácidos, Con ácido fosfotúngstico se usa para las estrías

musculares, fibrina y fibras gliales. El color de la tinción con hematoxilina se puede cambiar mediante su combinación con los mordientes. Así, cuando se mezcla con alumbre de aluminio se consigue un color azul, el alumbre de hierro da un color negro y las sales de estaño dan un color rojo.

La Hematoxilina de Harris (1900) es la más conocida, la más usada en los laboratorios de histotecnología y la más solicitada por los Anatómicos Patólogos se producen por la adición de sulfato de aluminio y potasio o amonio a la solución de hematoxilina. Las hematoxilinas de alumbre se usan para teñir de azul a los núcleos celulares¹. La Hematoxilina de Harris Es uno de los tintes más valiosos utilizados en la actualidad para la coloración nuclear en los tejidos. Su uso principal consiste en la coloración de muestras de tejidos histológicos para el análisis microscópico.

Figura 1

Estructura molecular de Hematoxilina, Hemateína y Hemalumbre



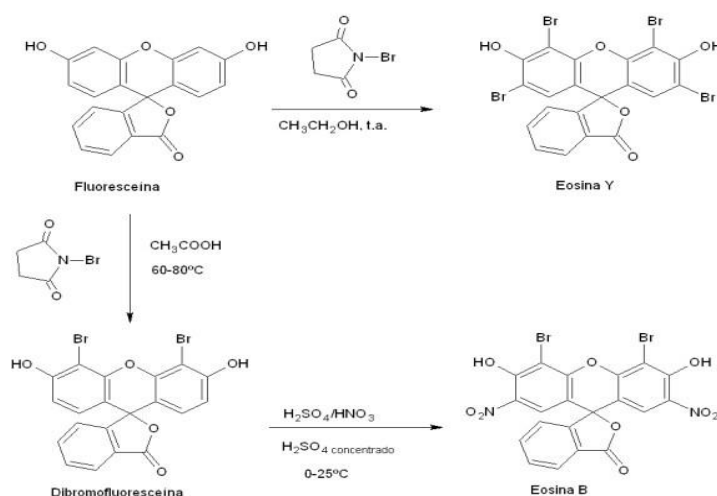
(Santos, 2017)

La eosina es un colorante ácido, que contiene cargas aniónicas y en general, tiñe estructuras proteicas básicas contenidas en los citoplasmas celulares, fibras del intersticio y membranas basales en una tonalidad rosácea, es frecuentemente utilizado como contracolor, cambia los núcleos teñidos por el hemalumbré de un color azul a púrpura. Este cambio de color puede ser debido a la atracción de aniones de eosina a las cadenas laterales de los aminoácidos cargados positivamente. La eosina se sintetiza a partir de la fluoresceína, fue en 1871 Adolf von Baeyer sintetizó por primera vez la fluoresceína. La eosina se prepara mediante la bromación de la fluoresceína, utilizando N-bromosuccinimida (NBS). NBS es uno de los reactivos utilizados con frecuencia para la introducción de bromo en compuestos aromáticos, La eosina Y se sintetiza en una sola etapa a partir de fluoresceína en etanol y en presencia de NBS. La síntesis de eosina B se realiza en dos etapas: en primer lugar, la dibromofluoresceína se obtiene mediante la bromación parcial de la fluoresceína con NBS.

ácido acético y en la etapa siguiente, la dibromofluoresceína se nitró usando condiciones de nitración estándar para obtener la eosina B. (Santos, 2017)

Figura 2

Esquema de reacción general para la síntesis de eosina Y y eosina B



(Santos, 2017)

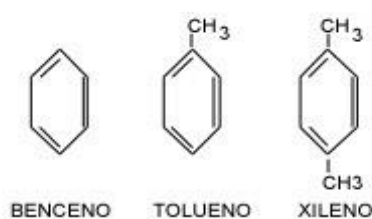
El xilol o dimetilbenceno, $C_6H_4(CH_3)_2$; Se obtiene principalmente por medio de la refinación del petróleo crudo, llegando así al benceno y después se realiza una secuencia de alquilaciones (procedimiento bastante importante en lo referente al tratamiento y refinación del petróleo, pues provoca un gran número de octanos.) y obtenemos el xilol. Este líquido es incoloro, de olor dulce, inflamable, insoluble en agua, soluble en alcohol y éter. En química orgánica el xileno se utiliza como disolvente en las industrias de caucho y cuero así como en la imprenta, tiene gran importancia en la industria de las resinas para producir ácido tereftálico, que es el compuesto principal para la obtención de poliésteres También se usa como agente de limpieza, diluyente de pintura y barnices. En histología el xileno se emplea en el procesamiento de tejidos, en la desparafinización de las láminas con cortes histológicos y como aclarante en la batería decoloraciones. En el procesamiento de tejidos es usado como intermediario entre el alcohol y la parafina por ser soluble en ambos, ya que sin el xilol u otros disolventes orgánicos como benceno sería imposible que en los tejidos ya deshidratados en alcohol se infiltre la parafina líquida y queden listos para el siguiente paso, que es la inclusión de tejidos en parafina (elaboración o incrustación de bloques de tejidos). Como se mencionó anteriormente el xilol también es usado para desparafinar las láminas con cortes histológicos, para luego ser coloreados. y es en esta fase de coloración que también se usa el xilol antes del montaje como líquido intermediario o "aclarante", esto debido a que las proteínas fijadas y deshidratadas tienen igual índice de refracción que el xileno, por ello las muestras aparecen transparentes o "aclaradas". También permite el uso de medios de montaje hidrófobos (resinas sintéticas) para la preservación de la muestra teñida. (Buesa, 2009)

Los vapores del xileno pueden provocar dolor de cabeza náuseas y malestar general, al igual que el benceno, es un agente narcótico. Las exposiciones prolongadas a este producto pueden ocasionar alteraciones en el sistema nervioso central y en los órganos,

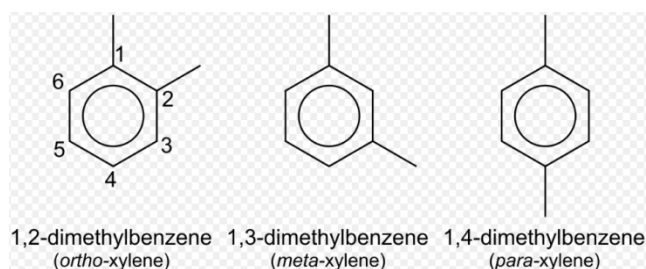
hematopoyéticos, es mejor no olerlos; Para proteger a la población de los posibles efectos perjudiciales del xileno. La OSHA (Administración de seguridad y salud ocupacional) regula los niveles de xileno en el lugar de trabajo. El nivel máximo de xileno en el aire del trabajo no debe exceder 100 ppm (435 mg/m³) durante una jornada de 8 horas diarias, y una semana laboral de 40 h y 200 ppm durante 10 min como límite a corto plazo. (Buesa, 2009)

Figura 3

Estructura del Benceno, Tolueno y xileno



La figura de benceno, el tolueno y el xileno



(Buesa, 2009)

El xilol fue descrito por Augusten André Thomas Cahours químico orgánico, el cual nació en París el 2 de octubre de 1813 y muere el 17 de marzo de 1891, trabajó en el campo de la destilación seca de madera sobre aceites esenciales y descubrió el xileno en 1850 entre los

destilados de madera.

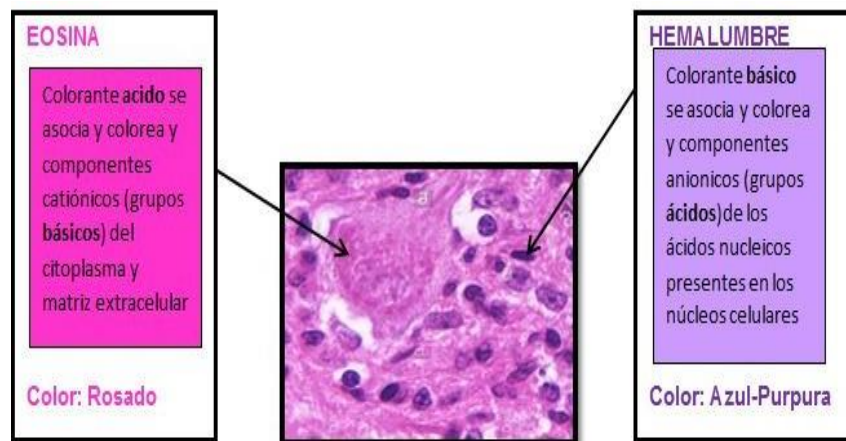
Libre de xilol. sin duda que el término libre de xilol quiere decir que no contiene xilol o exento de xilol.

Coloración hematoxilina – eosina.-:Esta técnica de coloración se introdujo en 1876, ideada por Wissowzky, es Rudolf Virchowes quien instituyo su técnica que hasta la fecha no ha sido modificada. Es la técnica de tinción más empleada en la coloración de láminas con cortes histológicos, realizada en los laboratorios de histopatología en los hospitales de todo el mundo y del Instituto Nacional Materno Perinatal; Por poseer gran poder de resolución, en el diagnóstico del tejido en estudio, ya que proporciona al Medico Anatómo Patólogo una visión muy detallada de los componentes celulares y componentes nucleares de los tejidos, siendo esta tinción en la mayoría de las casos suficiente para un diagnostico final; Además la coloración hematoxilina – eosina, es económica, fácil de realizar, eficiente y porque siempre hay necesidad de una técnica morfológica inicial para fijar la escena de la situación diagnostica. La tinción hematoxilina – eosina usada rutinariamente usa dos colorantes; La primera es la hemateína de alumbre, también llamado hemalumbre, este colorante posee moléculas cargadas positivamente(cationes) y se combinan con los componentes celulares que poseen cargas negativas, tales como los ácidos nucleicos y los polisacáridos ácidos. El otro colorante usado es la eosina que por ser un colorante ácido, que contiene cargas negativas (aniones) y en general, tiñe estructuras proteicas básicas contenidas en los citoplasmas celulares, fibras del intersticio y membranas basales en una tonalidad rosácea. También los alcoholes de concentración ascendente hasta llegar al alcohol absoluto, se usan en la coloración actúan como deshidratante para quitar todo el agua de las láminas con cortes histológicos, para luego sersumergidas en xilol o su sustituto que tiene la propiedad de limpiar y aclarar la lámina con cortes histológicos lo cual permite que el coeficiente de refracción aumente; Y como último

paso después del aclaramiento viene el montaje que es el procedimiento en el cual las láminas con cortes histológicos ya coloreadas deben der ser cubiertas con un cubreobjetos y un sellador (bálsamo de Canadá) con la finalidad de aislar y proteger al espécimen contra la contaminación, la descomposición y asi mantenerse por mucho tiempo en los archivos de láminas.

Figura 4

Coloración hematoxilina – eosina



(Santos, 2017)

Figura 5

Coloración hematoxilina – eosina

TIPO DE MUESTRA	AUMENTO X10	AUMENTO X40
COLON		
INTESTINO DELGADO		

(Santos ,2017)

2.1.7 Coloración hematoxilina – eosina

Reconocer los diferentes componentes tisulares y celulares, sin la ayuda de técnicas tintoriales que son las que ponen de manifiesto las estructuras diferenciadas, sería muy difícil, si no imposible. La afinidad, cualitativa o cuantitativa de dichas estructuras por uno u otro colorante será determinante para el éxito de la técnica tintorial aplicada. (Torres et al., 2011).

Cuando se examinan al microscopio, los cortes finos de tejidos no teñidos tienen más o menos el mismo índice de refracción, por lo cual es difícil reconocerlos; cuando iluminamos una preparación sin teñir no se producen cambios apreciables en la longitud de onda de la luz que la atraviesa que permita distinguir los distintos componentes del tejido. Así pues, para poner de manifiesto las diferentes estructuras que integran una sección histológica es necesario crear artificialmente un contraste diferente entre los diversos elementos del tejido. El propósito de la tinción es facilitar la visualización de las diferentes estructuras y demostrar las diferencias químicas y físicas entre los componentes celulares y tisulares bajo el microscopio de luz. Además, la demostración de varios productos, inclusiones o microorganismos celulares exige el uso de procedimientos de tinción especializados. La mayor parte de la histopatología diagnóstica de rutina se realiza sobre tejidos procesados por el método de inclusión de la parafina. Los cortes por congelamiento son una excepción. Quirúrgicas, biopsias y necropsias por el método de inclusión de la parafina por congelamiento² para ser observados bajo el microscopio de luz.

Por ello la coloración por excelencia en los laboratorios de histotecnología existen un amplio número de técnicas tintoriales, utilizadas con distinta frecuencia de modo que podríamos

Hacer una subdivisión ficticia de las mismas en tinciones de uso frecuente o rutina y tinciones especiales. Se denominan “de rutina” o rutinarias aquellas técnicas de uso común y frecuente en el laboratorio de histotecnología. Constituyen uno de los pilares fundamentales del trabajo diario del Histotecnólogo y por ello su conocimiento teórico y práctico son imprescindibles y

exigibles, sirviendo para evaluar de modo primario las habilidades profesionales de quien las ejecuta. (Torres et al., 2011).

2.1.9 Protocolo de tinción de la coloración hematoxilina-eosina convencional

2.1.9.1 Tinción hematoxilina.-Las láminas con cortes histológicos después de haber sido desparafinadas e hidratadas, son teñidas con la hematoxilina de Harris por aproximadamente 3 minutos para asegurarse que todos los sitios de unión nucleares disponibles estén saturados, después son lavadas en agua de grifo por algunos minutos y en agua destilada dos sumergidas por 10 minutos para eliminar el exceso de tinte de los cortes histológicos y para acentuar el contraste del colorante, es allí donde observamos que los cortes histológicos toman un color azul grisáceo.

2.1.9.2. Tinción eosin.- Las láminas con cortes histológicos después de haber sido coloreadas con hematoxilina de Harris, lavadas con agua de grifo y con agua destilada se introducen en una solución de eosina durante 30 segundos para diferenciar los núcleos y componentes no nucleares en las células, tiñe estructuras proteicas básicas contenidas en los citoplasmas celulares, fibras del intersticio y membranas basales en una tonalidad rosácea. Y luego empieza la deshidratación.

2.1.9.3 Deshidratación: Las láminas con cortes histológicos ya teñidas con hematoxilina y eosina son sumergidas en alcoholes de concentración creciente hasta llegar al alcohol absoluto: Etanol de 80° por 15 segundos, etanol de 96° 30 segundos, etanol de 100° 5 minutos y etanol de 100° por 10 minutos, donde la lámina con cortes histológicos Totalmente deshidratada, la presencia de agua puede refractar la luz cuando son examinadas bajo el microscopio, y su ausencia mejora las observaciones de las estructuras finas de los tejidos, es por ello que se requieren aclarar.

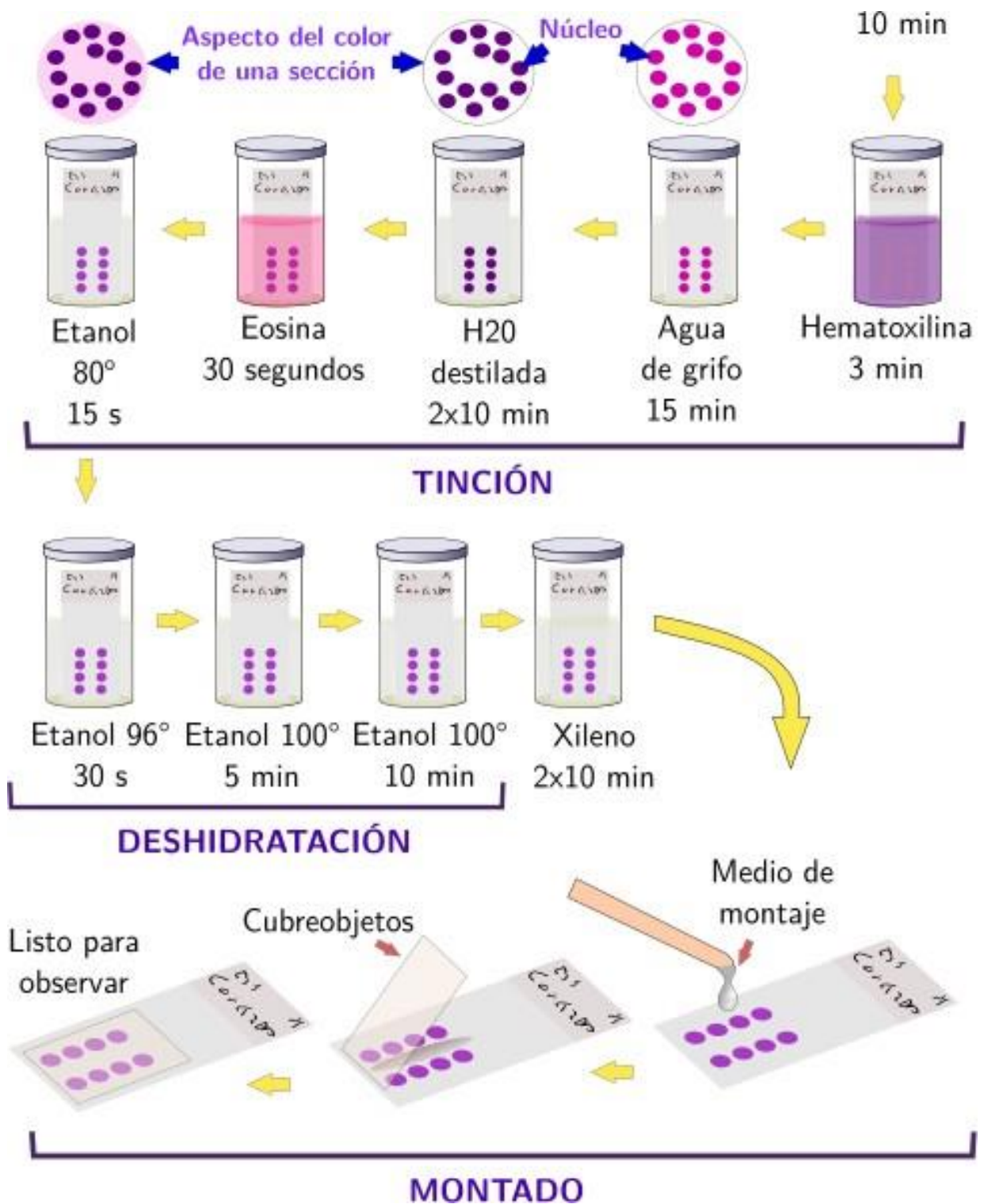
2.1.9.4 Aclarado: La última etapa de la tinción antes del montaje es el aclarado de las láminas con cortes histológicos, en xileno, mediante dos inmersiones de 10 minutos cada uno, lo que

asegura que la lámina con cortes histológicos quede limpia y clara, lo cual permite que el coeficiente de refracción aumente y al poner el medio de montaje se extienda perfectamente bien, pues la mayor parte de los medios de montaje están diluidos en xilol.

2.1.9.5 Montaje: Es el último paso de la coloración, en el que las láminas con cortes histológicas ya coloreadas, deshidratadas y aclaradas deben ser cubiertas con un cubreobjetos y un sellador con la finalidad de aislar y proteger al espécimen contra la contaminación y la descomposición. Para después ser archivados durante años. El montaje se realiza goteando aproximadamente 0.5 mL de un medio de montaje que puede ser el bálsamo de Canadá o el entellan el que se usa actualmente, sobre portaobjetos en posición horizontal, a fin que quede asegurada una distribución homogénea sobre la preparación, se coloca encima un cubreobjetos limpio, de manera que no queden burbujas de aire incluidas, a continuación se deja la preparación en posición horizontal hasta que después de algunos minutos esté seca y se pueda observar al microscopio. Las preparaciones así tratadas conservan el color como mínimo durante cinco años. Debe usarse siempre un medio de montaje que contenga como base el disolvente que se usó en el aclaramiento, para conseguir unas propiedades ópticas y transparencia óptimas de las preparaciones, utilizar cubreobjetos que garanticen un grosor uniforme, el más indicado es el marcado con grosor del número 1. (Brito y Capo, 2015)

Figura 6

Protocolo de tinción hematoxilina-eosina (Método convencional)



(Brito y Capo, 2015)

2.1.10. Coloración hematoxilina - eosina libre de Xilol

Esta técnica de coloración fue ideada en el Laboratorio de Histología del Servicio de Anatomía Patológica del Instituto Nacional Materno Perinatal. La coloración hematoxilina - eosina libre de xilol, usa los dos colorantes usados en la coloración hematoxilina – eosina usado en la rutina como son la hematoxilina de Harris, la eosina, los alcoholes de diferentes concentraciones que van de menor a mayor y la diferencia es que en esta nueva técnica de coloración no se usa el xilol en la parte final y lo reemplazamos con el secado al aire libre para después realizar el montaje con el entellan. Al igual que en la coloración de rutina la hematoxilina colorea estructuras ácidas como los núcleos dándoles un color púrpura y la eosina colorea estructuras básicas como las estructuras proteicas básicas contenidas en los citoplasmas celulares, fibras de intersticio y membranas basales dándoles una tonalidad rosácea que, Son los alcoholes de concentración ascendente hasta llegar al alcohol absoluto, actúan como deshidratante es decir quitan el agua de las láminas con cortes histológicos, pero además son secadas al medio ambiente, y realizar el montaje que es el procedimiento en el cual las láminas con cortes histológicos ya coloreados deben de ser cubiertas con un cubreobjetos y un sellador (entellan), con la finalidad de aislar y proteger al espécimen contra la contaminación, la descomposición y así mantenerse por mucho tiempo en los archivos de láminas. Como se puede notar en esta técnica de coloración hematoxilina eosina libre de xilol las láminas con cortes histológicos ya no son sumergidas en los dos baños de xilol, que si se realizan en la técnica convencional.

Protocolo de coloración hematoxilina - eosina libre de xilol

2.1.10.1 Tinción hematoxilina.-Las láminas con cortes histológicos después de haber sido desparafinadas e hidratadas, son coloreadas con hematoxilina de harris aproximadamente durante 3 minutos para asegurarse que todos los sitios de unión nucleares disponibles estén saturados, después son lavadas en agua de grifo por algunos minutos y agua destilada dos

sumergidas por 10 minutos para eliminar el exceso de tinte de los cortes histológicos y para acentuar el contraste del colorante, es allí donde observamos que los cortes histológicos toman un color azul grisáceo.

2.1.10.2 Tinción de eosina: Las láminas con cortes histológicos después de haber sido coloreadas con hematoxilina de harris, son lavadas con agua de grifo y con agua destilada se introducen en una solución de eosina durante 30 segundos para diferenciar los núcleos y componentes no nucleares en las células, tiñe estructuras proteicas básicas contenidas en los citoplasmas celulares, fibras del intersticio y membranas basales en una tonalidad rosácea. Y luego empieza la deshidratación.

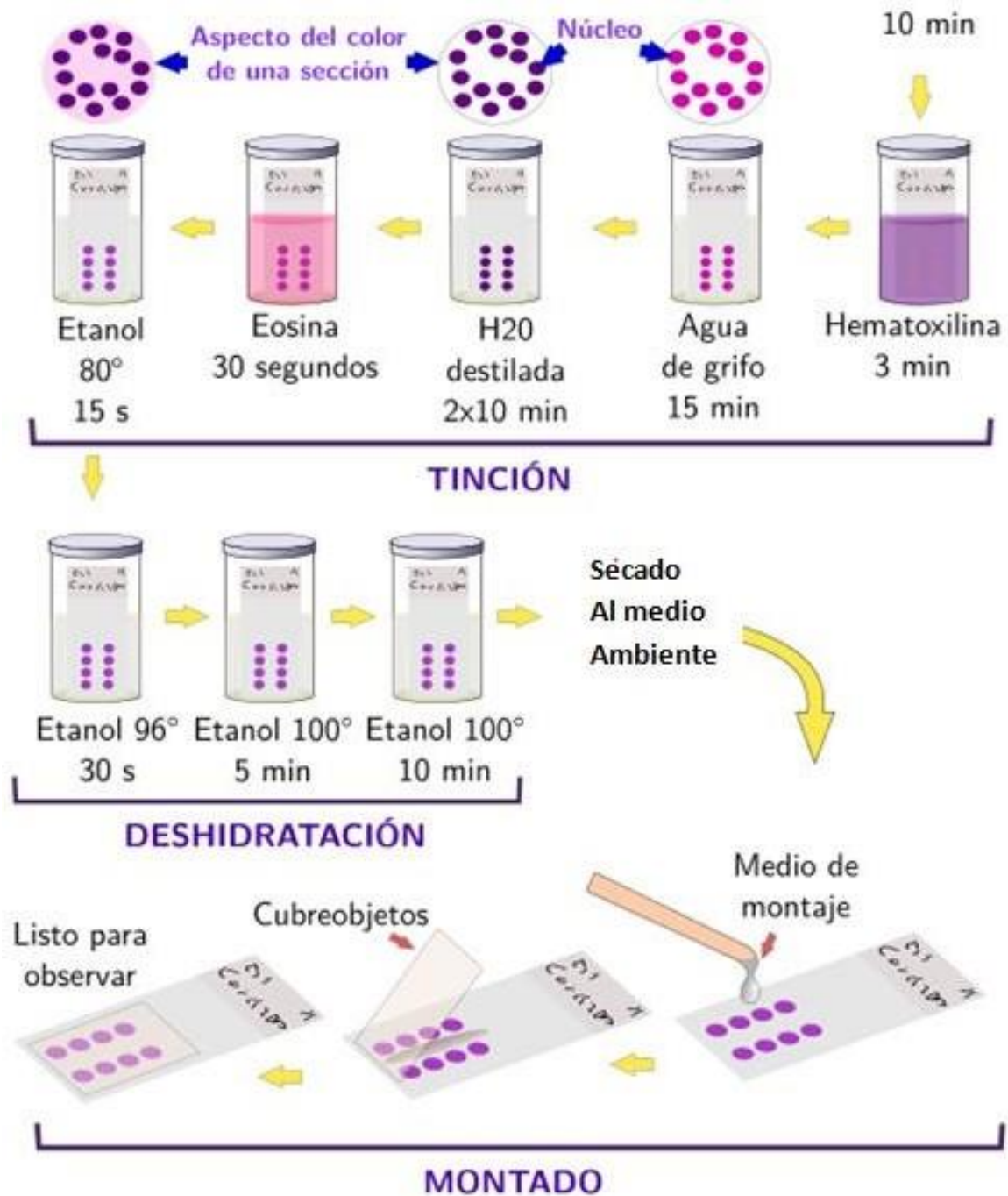
2.1.10.3 Deshidratación: Las láminas con cortes histológicos ya teñidas con hematoxilina y eosina son sumergidas en alcoholes de concentración creciente hasta llegar al alcohol absoluto: Etanol de 80° por 15 segundos, etanol de 96° 30 segundos, etanol de 100° 5 minutos y etanol de 100° por 10 minutos, donde la lámina con cortes histológicos está totalmente deshidratada, la presencia de agua puede refractar la luz cuando son examinadas bajo el microscopio, y su ausencia mejora las observaciones de las estructuras finas de los tejidos.

2.1.10.4 Secado al medio ambiente: Después de pasar las láminas con cortes histológicos por los alcoholes de diferentes concentraciones es secado al medio ambiente, para después limpiar los tejidos sobrantes y ser llevados al montaje.

2.1.10.5 Montaje: Es último paso de la coloración en la que las muestras deben ser cubiertas con un Cubreobjetos y un sellador con la finalidad de aislar y proteger al espécimen contra la contaminación y la descomposición, todo este proceso se lleva a cabo con la finalidad de preservar las láminas durante varios años.

Figura 7

Protocolo de tinción hematoxilina-eosina libre de xilol



(Brito y Capo, 2015)

III. MÉTODO

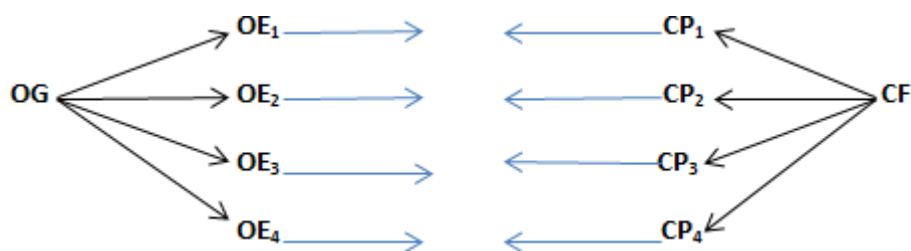
3.1 Tipo de investigación.

Según el tipo de Investigación (por el análisis y alcance de sus resultados) se pudo distinguir que el tipo de esta investigación fue de tipo Descriptivo.

(Hernández, Fernández y Baptista, 2014) Afirman que el tipo de investigación descriptivo busca especificar propiedades y características importantes de cualquier fenómeno que se analice. Son útiles para mostrar con precisión las dimensiones.

Diseño

En la presente investigación se empleó el diseño comparativo, porque se comparó las semejanzas o diferencias del resultado de las láminas con cortes histológicos, coloreadas con el Método de coloración Hematoxilina - Eosina libre de xilol (donde la batería de coloraciones no tiene xilol) y Método de coloración convencional Hematoxilina – Eosina (en la que la batería de coloraciones tiene xilol). Dentro del diseño comparativo, la investigación es del modelo de **"investigación por objetivos"** conforme se detalla en el siguiente esquema:



Donde, el objetivo general (OG) se trabajó en relación a los objetivos específicos (OE1, OE2, OE3, OE4) debidamente diseñados, de los cuales, mediante el trabajo de campo realizado se

obtuvo las conclusiones parciales (CP₁, CP₂, CP₃, CP₄) y de estas se llegó a la conclusión final (CF).

Las conclusiones parciales se compararon con los objetivos específicos, a fin de determinar los resultados, y luego comparar con la hipótesis general, planteada para la investigación, determinando así su índice de consistencia.

En ambos grupos, se efectuó la evaluación.

(Hernández, Fernández y Baptista, 2014) La investigación de diseño comparativo establece la causa o factores de riesgo que inciden en determinados problemas.

Los evaluadores fueron: 04 Médicos Anatómicos Patólogos, del Servicio de Anatomía Patológica del Instituto Nacional Materno Perinatal. Los evaluadores desconocieron el método usado en la coloración de cada lámina a evaluar. Cada uno de ellos observó dos láminas de la misma muestra pero coloreadas con diferentes técnicas de coloración, la lámina 1 fue coloreada con la técnica de coloración hematoxilina eosina libre de xilol, y la lámina 2 fue coloreada con la coloración hematoxilina eosina usada en la rutina, pero los Patólogos no supieron cuál de las láminas estaba coloreada con xilol o sin xilol, en esta investigación se incluyeron (Placentas, curetajes, trompas, útero, útero más anexo, quistes, feto, feto más placenta)., (Hernández, Fernández y Baptista, 2014)

3.2 Ámbito temporal y espacial

3.2.1 Ámbito temporal:

El presente estudio de investigación será realizado durante los meses de abril, mayo y junio del 2020.

3.2.2 Ámbito espacial:

El trabajo de investigación se realizará en el Laboratorio de Histología del servicio de Anatomía Patológica, Departamento de Patología, del Instituto Nacional Materno Perinatal. En la ciudad de Lima, departamento de Lima.

3.3 Variables

Identificación de variable:

3.3.1 Variable 1: Coloración hematoxilina – eosina libre de xilol

Definición conceptual: Es un método de coloración hematoxilina – eosina alternativa, en la cual no se utilizó xilol como parte de la batería de coloraciones para cortes histológicos, ideada en el Laboratorio de Histotecnología del Servicio de Anatomía Patológica del Instituto Nacional Materno Perinatal.

3.3.1.1 Dimensiones

3.3.1.1.1 Coloración del núcleo

Definición conceptual: Coloreado con el método de coloración hematoxilina – eosina libre de xilol el núcleo toma color azul – violeta.

3.3.1.1.2 Coloración del citoplasma

Definición conceptual: Coloreado con el Método de coloración hematoxilina – eosina libre de xilol el citoplasma toma color rosado.

3.3.1.1.3 Coloración de los detalles del núcleo

Definición conceptual: Coloreado con el método coloración hematoxilina – eosina de libre de xilol , es posible diferenciar el borde nuclear , que resalta como una línea fina azulada. Los nucléolos que se visualizan como cuerpos redondeados basófilos y la cromatina que se observa como gránulos irregulares intensamente basófilos.

3.3.1.1.4 Coloración de los detalles del citoplasma

Definición conceptual: Coloreado con el método coloración hematoxilina – eosina libre de xilol, casi todas las estructuras del citoplasma toman color rosado..

(Hernández et al., 2014)

3.3.2 **Variable 2:** Coloración hematoxilina – eosina usado convencionalmente

Definición conceptual: El método de coloración hematoxilina – eosina usado convencionalmente (coloración con xilol) como parte de la batería de coloraciones paracortes histológicos, en el Laboratorio de Histotecnología del Servicio de Anatomía Patológica del Instituto Nacional Materno Perinatal.

3.3.2.1 Dimensiones

3.3.2.1.1 Coloración del núcleo

Definición conceptual: Coloreado con el método de coloración hematoxilina – eosina convencional, el núcleo toma color azul – violeta.

3.3.2.1.2 Coloración del citoplasma

Definición conceptual: Coloreado con el método de coloración hematoxilina – eosina convencional, el citoplasma toma color rosado.

3.3.2.1.3 Coloración de los detalles del núcleo

Definición conceptual: Coloreado con el método de coloración hematoxilina – eosina convencional, es posible diferenciar el borde nuclear, que resalta como una línea fina azulada. Los nucléolos que se visualizan como cuerpos redondeados basófilos y la cromatina que se observa como gránulos irregulares intensamente basófilos.

3.3.2.1.4 Coloración de los detalles del citoplasma

Definición conceptual: Coloreado con el método de coloración hematoxilina – eosina convencional, casi todas las estructuras del citoplasma toman color rosado.

(Hernández et al., 2014)

3.3.3 Operacionalización de variables:

Variables	Definición conceptual	Dimensiones	Operacionalización de variables			
			Indicadores	Sub Indicadores	Tipo de variable	Categorización
1.-Coloración Hematoxilina - Eosina libre de xilol(sin xilol)	Es un método de coloración hematoxilina – eosina alternativa en la cual no se utiliza xilol como parte de la batería de coloraciones para cortes histológicos, ideada en el Laboratorio de Histotecnología del Servicio de Anatomía Patológica del Instituto Nacional Materno Perinatal.	Coloración del núcleo de las células de los cortes histológicos	Coloración del núcleo de las células de los cortes histológicos	Color Azul- violeta del núcleo Borde nuclear definido	Categórica ordinal	Pobre = 1 Regular = 2 Bueno = 3 Excelente = 4
			Coloración de los detalles del núcleo de las células de los cortes histológicos	Núcleo se ven como cuerpos redondeados basófilos Cromatina se ve como gránulos irregulares intensamente basófilo		
		Coloración del citoplasma de las células de los cortes histológicos	Coloración del citoplasma de las células de los cortes histológicos	Color rosado del citoplasma Membrana celular color rosado	Categórica ordinal	Pobre=1 Regular=2 Bueno=3 excelente=4
			coloración de los detalles del citoplasma de los cortes histológicos	Casi todas las estructuras del citoplasma son color rosado.		

Variables	Definición conceptual	Dimensiones	Operacionalización de variables			
			Indicadores	Sub Indicadores	Tipo de variable	Categorización
2. Coloración Hematoxilina - Eosina convencional (con xilol)	El método de coloración hematoxilina – eosina (con xilol) es la que se usa convencionalmente como parte de la batería de coloraciones para cortes histológicos, en el Laboratorio de Histotecnología del Servicio de Anatomía Patológica del Instituto Nacional Materno Perinatal.	Coloración del núcleo de las células de los cortes histológicos	Coloración del núcleo de las células de los cortes histológicos	Color Azul- violeta del núcleo	Categórica ordinal	Pobre = 1 Regular = 2 Bueno = 3 Excelente = 4
				Borde nuclear definido		
		Coloración del núcleo de las células de los cortes histológicos	Coloración de los detalles del núcleo de las células de los cortes histológicos	Nucléolos se ven como cuerpos redondeados basófilos	Categórica ordinal	Pobre=1 Regular=2 Bueno=3 excelente=4
				Cromatina se ve como gránulos irregulares intensamente basófilo		
		Coloración del citoplasma de las células de los cortes histológicos	Coloración del citoplasma de las células de los cortes histológicos	Color rosado del citoplasma	Categórica ordinal	Pobre=1 Regular=2 Bueno=3 Exelente=4
				Membrana celular color rosado		
Coloración de los detalles del citoplasma de los cortes histológicos	Coloración de los detalles del citoplasma de los cortes histológicos	Casi todas las estructuras del citoplasma son color rosado.	Categórica ordinal	Pobre=1 Regular=2 Bueno=3 Exelente=4		

3.4 Población y muestra

Universo	El Universo estará constituido por todas las muestras de Piezas quirúrgicas, Placentas, curetajes y biopsias patológicas de pacientes remitidas al Servicio de Anatomía Patológica del Instituto Nacional Materno Perinatal.
Población	La población estará constituida por 6,000 muestras representativas Piezas quirúrgicas, Placentas, curetajes y biopsias patológicas de pacientes que son remitidas al Servicio de Anatomía Patológica del Instituto Nacional Materno Perinatal.
Muestra	Estará constituida por 361 muestras representativas entre Piezas quirúrgicas, Placentas, curetajes y biopsias patológicas de pacientes remitidas al Servicio de Anatomía Patológica del Instituto Nacional Materno Perinatal.
Muestreo	<p>$n =$ muestra</p> <p>$N =$ Población = 6000, $Z =$ nivel de confianza = 95% = 1.96</p> <p>$d =$ precisión expresada en porcentaje 5% = 0.05</p>
Muestreo	<p>$p =$ probabilidad de éxito = 0.5 , $q =$ probabilidad de fracaso = 0.5</p> $n = \frac{N \times Z^2 \times p \times q}{N \times d^2 + Z^2 \times p \times q} = \frac{6000 \times (1.96)^2 \times 0.5 \times 0.5}{6000 \times (0.05)^2 + (1.96)^2 \times 0.5 \times 0.5} = 361$

(CENAM, 2008)

Cobertura de estudio

Criterios de inclusión y exclusión:

Para esta investigación serán incluidas muestras representativas de órganos y/o biopsias (placentas, mamas, miomas, conos leep, útero, mola, embarazo ectópico, feto, trompas apéndice cecal), fijadas en formol tamponado al 10% y procesadas por el método de inclusión en parafina, estas muestras serán las remitidas al Servicio de Anatomía Patológica del Instituto Nacional Materno Perinatal, durante el periodo de estudio que fue durante los meses de abril, mayo y junio del año 2020. Serán excluidos para esta investigación las muestras representativas de órganos de necropsias.

3.5 Instrumentos

3.5.1 Técnicas e instrumentación de recolección de datos.

Variables	Técnica	Instrumento
Coloración Hematoxilina - Eosina libre de xilol	Observación y evaluación de la coloración	Ficha para Evaluar la Coloración Histológica
Coloración del núcleo	Observación y evaluación de la coloración	Ficha para Evaluar la Coloración Histológica
Coloración de los detalles del núcleo	Observación y evaluación de la coloración	Ficha para Evaluar la Coloración Histológica
Coloración del citoplasma	Observación y evaluación de la coloración	Ficha para Evaluar la Coloración Histológica
Coloración de los detalles del citoplasma	Observación y evaluación de la coloración	Ficha para Evaluar la Coloración Histológica

3.5.2 Sobre el instrumento empleado

El instrumento empleado fueron dos fichas, una para la lámina 1 (coloreada con el método de coloración hematoxilina – eosina libre de xilol) y la otra para la lámina 2 (coloreada con el método de coloración hematoxilina – eosina convencional) cada una de las fichas tuvo el número de muestra, el tipo de muestra, el número de lámina y una pequeña tabla con los criterios histomorfologicos (Coloración del núcleo, Coloración del citoplasma, Coloración de los detalles del núcleo, Coloración de los detalles del citoplasma) cada uno de estos criterios histomorfologicos con su respectiva calificación 1 al 4 (escala de Likert) (Herrera, 2013).

Figura 8

Criterio histomorfologico

Criterio	Escala de Likert (cada criterio será evaluado sobre una escala de 1 al 4)
Coloración del núcleo Coloración del citoplasma Coloración de los detalles del núcleo Coloración de los detalles del citoplasma	<ul style="list-style-type: none"> • Calificación pobre = 1 • Calificación regular = 2 • Calificación buena = 3 • Calificación excelente = 4

3.5.3 Definición de cada calificativo.

“Pobre”: Indica que el tejido no toma la coloración de manera adecuada, se tiñeron de forma desigual (puntuación = 1).

"Regular": Indica regular visibilidad de los detalles del núcleo, del citoplasma y de las fibras colágenas coloreadas (puntuación = 2).

“Bueno”: Indica buen contraste y visibilidad de los detalles del núcleo de color azul el citoplasma y las fibras colágenas de color rosado; (puntuación = 3).

“Excelente”: Indica buen contraste y la visibilidad de los detalles del núcleo de color azul, el citoplasma y las fibras colágenas de color rosado, junto con la brillantez de la tinción (puntuación =4)

(Abanto, 2014)

Los criterios fueron establecidos sobre una escala de Likert del 1 al 4. Esta escala consistió en un conjunto de cuatro calificaciones presentadas en forma de criterios histomorfologicos necesarios para la evaluación y validación de resultados de cada lámina, los cuales fueron dados por Profesionales expertos. Esta misma escala fue utilizada por Sabarinath , el cual nos sirvió como referencia para nuestro trabajo de investigación. Cuatro expertos fueron los encargados de evaluar las características histomorfológicas. La evaluación se realizó a simpleciego, los evaluadores desconocieron la técnica de coloración que se usó en cada una de las dos láminas obtenidas a partir de una muestra. La respuesta valoró cada una de las cualidades con la opinión personal de cada uno de los Anatómicos Patólogos. Para facilitar la comparación las láminas coloreadas con el Método de Coloración hematoxilina eosina libre de xilol y el Método de Coloración hematoxilina – eosina usada en la rutina.

(Abanto, 2014)

3.6 Procedimientos

3.6.1 Aprobación del proyecto de tesis por la Unidad de Posgrado de la facultad de Tecnología Médica de la Universidad Nacional Federico Villarreal.

3.6.2 Aprobación del proyecto de tesis por la Unidad Funcional de investigación del Instituto Nacional Materno Perinatal.

3.6.3 La investigación se llevó acabo en El laboratorio de histotecnologia del servicio de Anatomía Patológica del Instituto Nacional Materno Perinatal.

3.6.4 La investigación tuvo el apoyo de la Jefatura y de los Médicos Anatómo Patólogos del servicio de Anatomía Patológica

3.6.1 Se entregó fichas de encuesta que fueron usadas por los evaluadores, finalmente se realizó el análisis de datos.

3.7 Análisis de datos

Una vez obtenida la información de la evaluación y calificación, de los Médicos Anatómo Patólogos del Servicio de Anatomía Patológica del INMP, de las 361 fichas con el resultado de las láminas coloreadas con la técnica de coloración hematoxilina – eosina libre de xilol, subnumeradas con 1 y 361 fichas con el resultado de las láminas coloreadas con la técnica de coloración hematoxilina – eosina, subnumeradas con 2, se procedió a crear una matriz de datos en el programa Excel, los mismos datos que después se ingresaron al programa estadístico SPSS v. 20 para su procesamiento y posterior análisis de los siguientes:

3.7.1 Obtención de frecuencias y porcentajes en variables cualitativas.

3.7.2 Construcción de tablas de contingencia.

3.7.3 Presentación de resultados fue en tablas.

IV.RESULTADOS

4.1. Resultados descriptivos

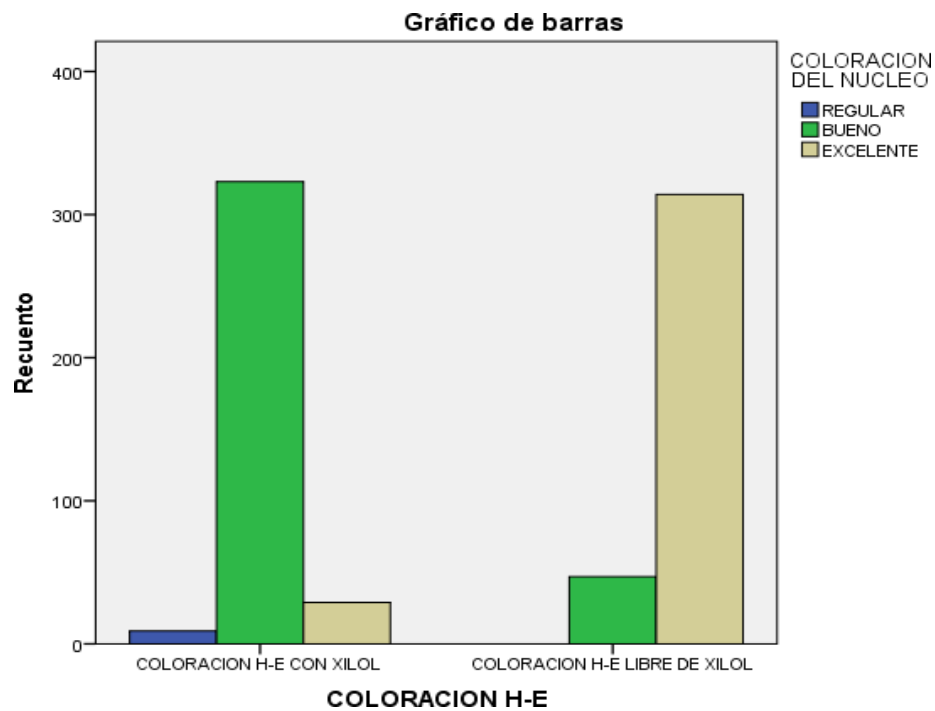
Tabla 1

Coloración hematoxilina – eosina (Coloración del núcleo)

		Tabla de contingencia					
				COLORACION DEL NUCLEO			
				REGULAR	BUENO	EXCELENTE	Total
COLORACION H-E	COLORACION H-E CON XILOL	Recuento	9	323	29		361
		% dentro de COLORACION H-E	2,5%	89,5%	8,0%		100,0%
	COLORACION H-E LIBRE DE XILOL	Recuento	0	47	314		361
		% dentro de COLORACION H-E	0,0%	13,0%	87,0%		100,0%
Total		Recuento	9	370	343		722
		% dentro de COLORACION H-E	1,2%	51,2%	47,5%		100,0%

Figura 8

Coloración del núcleo



En la tabla 1 se observó que los núcleos de las células coloreadas con el método de coloración hematoxilina – eosina libre de xilol, fueron: 13 % buenas y 87 % excelentes. Mientras que los núcleos de las células coloreadas con el método coloración “hematoxilina – eosina “fueron: 2.5 % regulares, 89.5 % buenas y 8.0 %, excelentes.

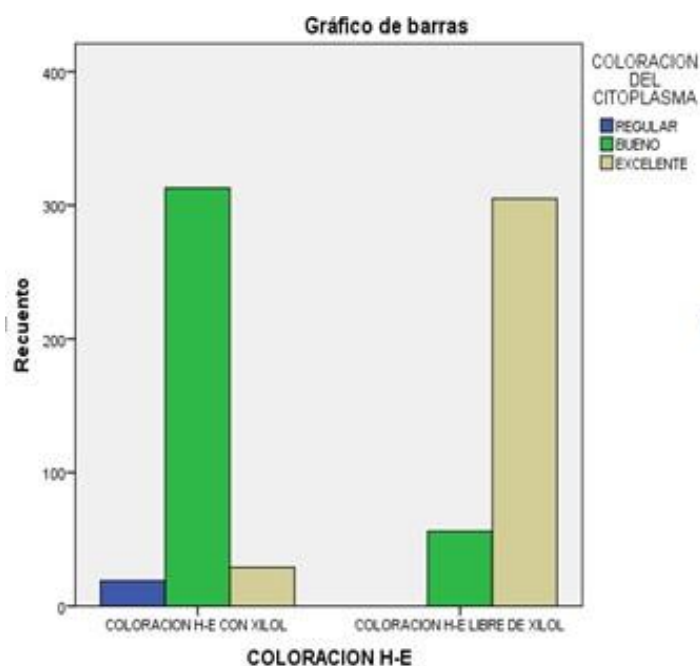
Tabla 2

Coloración hematoxilina – eosina (Coloración del citoplasma)

		Tabla de contingencia				
		COLORACION DEL CITOPLASMA				
		REGULAR	BUENO	EXCELENTE	Total	
COLORACION H-E	COLORACION H-E CON XILOL	Recuento	19	313	29	361
		% dentro de COLORACION H-E	5,3%	86,7%	8,0%	100,0%
COLORACION H-E LIBRE DE XILOL	COLORACION H-E LIBRE DE XILOL	Recuento	0	56	305	361
		% dentro de COLORACION H-E	0,0%	15,5%	84,5%	100,0%
Total		Recuento	19	369	334	722
		% dentro de COLORACION H-E	2,6%	51,1%	46,3%	100,0%

Figura 9

Coloración del citoplasma



En la tabla 2 Se observó que el citoplasma de las células coloreadas con la técnica de coloración hematoxilina – eosina libre de xilol fueron: 15.5 % buenas y 84.5 % excelentes; mientras que el citoplasma de las células coloreadas con el método coloración hematoxilina – eosina fueron: 5.3 % regulares, 86.7 % buenas y 8.0 %, excelentes.

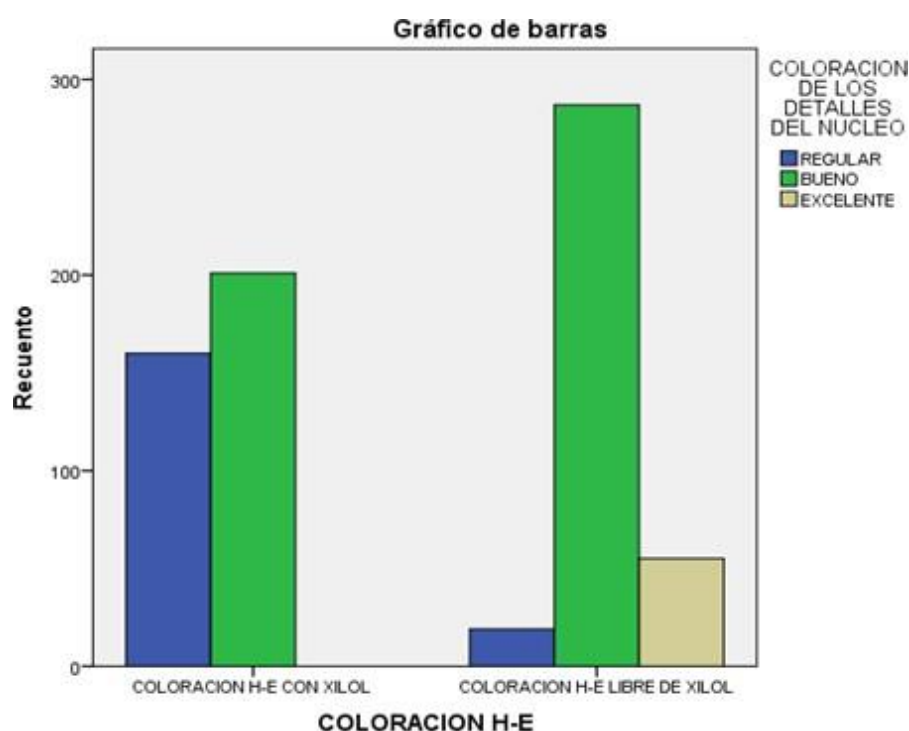
Tabla 3

Coloración hematoxilina – eosina (Coloración de los detalles del núcleo)

Tabla de contingencia						
			COLORACION DE LOS DETALLES DEL NUCLEO			Total
			REGULAR	BUENO	EXCELENTE	
COLORACION H-E	COLORACION H-E CON XIOL	Recuento	160	201	0	361
		% dentro de COLORACION H-E	44,3%	55,7%	0,0%	100,0%
	COLORACION H-E LIBRE DE XIOL	Recuento	19	287	55	361
		% dentro de COLORACION H-E	5,3%	79,5%	15,2%	100,0%
Total		Recuento	179	488	55	722
		% dentro de COLORACION H-E	24,8%	67,6%	7,6%	100,0%

Figura 10

Coloración de los detalles del núcleo



En la tabla 3 Se observó que los detalles del núcleo de las células coloreadas con el método de coloración hematoxilina – eosina libre de xilol, fueron: 5.3 % regulares, 79.5 % buenas y el 5.2 % excelentes. Mientras que los detalles de núcleo, coloreadas con el método coloración hematoxilina – eosina fueron: regulares el 44.3 % y 55.7 % buenas.

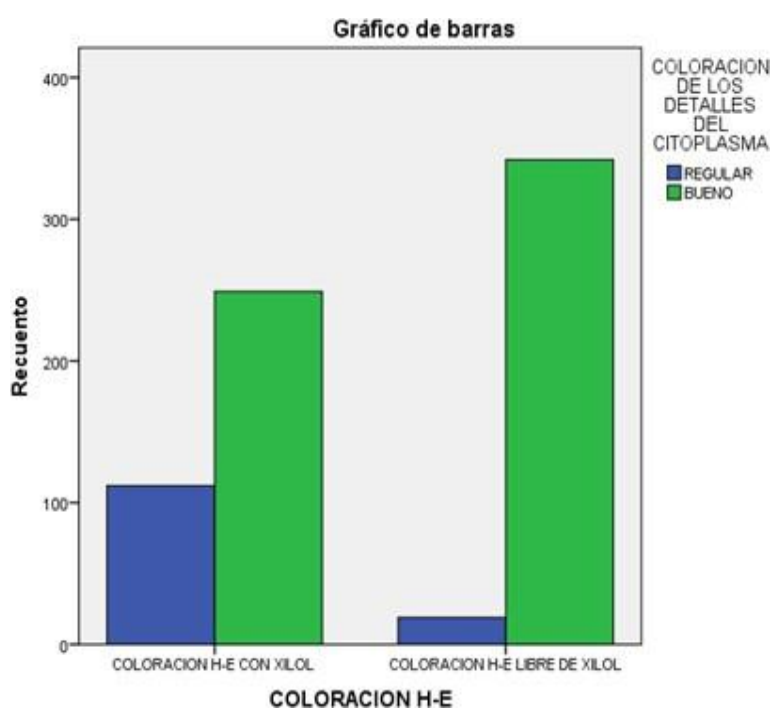
Tabla 4

Coloración hematoxilina-eosina (Coloración de los detalles del citoplasma)

		Tabla de contingencia			
		COLORACION DE LOS DETALLES DEL CITOPLASMA			
		REGULAR	BUENO	Total	
COLORACION H-E	COLORACION H-E CON XILOL	Recuento % dentro de COLORACION H-E	112 31,0%	249 69,0%	361 100,0%
	COLORACION H-E LIBRE DE XILOL	Recuento % dentro de COLORACION H-E	19 5,3%	342 94,7%	361 100,0%
Total		Recuento % dentro de COLORACION H-E	131 18,1%	591 81,9%	722 100,0%

Figura 11

Coloración de los detalles del citoplasma



En la tabla 4 se observó que los detalles del citoplasma de las células coloreadas con la técnica de “coloración hematoxilina – eosina libre de xilol” fueron: 5.3 % regulares, 94.7 % buenas. Mientras que los detalles del citoplasma de las células coloreadas con el método coloración hematoxilina – eosina fueron: 31 % regular y 69 % buenas.

4.2. Resultados inferenciales

Probar la hipótesis y pruebas paramétricas y comparaciones.

Hipótesis general

Hi: la coloración hematoxilina - eosina libre de xilol, tiene resultados semejantes al método de coloración hematoxilina – eosina usados en la coloración de cortes histológicos

Ho: la coloración hematoxilina - eosina libre de xilol, no tiene resultados semejantes al método de coloración hematoxilina – eosina usados en la coloración de cortes histológicos

Toma de decisiones:

Existe semejanza de resultados entre la coloración hematoxilina - eosina libre de xilol y la coloración hematoxilina – eosina . Por lo tanto, la coloración hematoxilina - eosina libre de xilol es útil como colorante de láminas con cortes histológicos.

Hipótesis Específicas

4.2.1 Coloración del núcleo

Hi: la coloración hematoxilina - eosina libre de xilol usado en la coloración de núcleos, tiene resultados semejantes a los coloreados con la coloración hematoxilina – eosina.

Ho: la coloración hematoxilina - eosina libre de xilol usado en la coloración de núcleos no tiene resultados semejantes a los coloreados con la coloración hematoxilina – eosina.

Tabla 5*Coefficiente de correlación chi-cuadrado*

Pruebas de chi-cuadrado			
	Valor	gl	Sig. asintótica (bilateral)
Chi-cuadrado de Pearson	451,689 ^a	2	,000
Razón de verosimilitudes	520,428	2	,000
Asociación lineal por lineal	437,066	1	,000
N de casos válidos	722		

a. 2 casillas (33,3%) tienen una frecuencia esperada inferior a
5. La frecuencia mínima esperada es 4,50.

La tabla 5 muestra el coeficiente de correlación chi-cuadrado, donde existe una semejanza positiva considerable entre la coloración hematoxilina - eosina libre de xilol y la coloración hematoxilina – eosina y es estadísticamente significativa ($p = 0,000$). Valor de $P = 0,000 < 0,05$ por lo tanto se rechaza la hipótesis nula y se acepta la hipótesis alterna que dice; la coloración hematoxilina - eosina libre de xilol tiene resultados semejantes a la coloración hematoxilina – eosina usado en la coloración del núcleo.

Toma de decisiones:

Existe semejanza de resultados entre la coloración hematoxilina - eosina libre de xilol y la coloración hematoxilina – eosina. Por lo tanto, la coloración hematoxilina - eosina libre de xilol es útil como colorante de los núcleos.

4.2.2 Coloración del citoplasma

Hi: la coloración hematoxilina - eosina libre de xilol usado para la coloración del citoplasma tiene resultados semejantes a los coloreados con la coloración hematoxilina – eosina.

Ho: la coloración hematoxilina - eosina libre de xilol usado para la coloración del citoplasma no tiene resultados semejantes a los coloreados con la coloración hematoxilina – eosina.

Tabla 6

Coefficiente de correlación chi-cuadrado

Pruebas de χ^2 -cuadrado			
	Valor	gl	Sig. asintótica (bilateral)
Chi-cuadrado de Pearson	426,066 ^a	2	,000
Razón de verosimilitudes	489,550	2	,000
Asociación lineal por lineal	403,139	1	,000
N de casos válidos	722		

a. 0 casillas (0,0%) tienen una frecuencia esperada inferior a 5. La frecuencia mínima esperada es 9,50.

La tabla 6 muestra el coeficiente de correlación chi-cuadrado, donde existe una semejanza positiva considerable entre la coloración hematoxilina - eosina libre de xilol y la coloración hematoxilina – eosina y es estadísticamente significativa ($p = 0,000$). Valor de $P = 0,000 < 0,05$ por lo tanto se rechaza la hipótesis nula y se acepta la hipótesis alterna que dice; la coloración hematoxilina - eosina libre de xilol usado para la coloración del citoplasma tiene resultados semejantes a los coloreados con la coloración hematoxilina – eosina.

Toma de decisiones:

Existe semejanza de resultados entre la coloración hematoxilina - eosina libre de xilol y la coloración hematoxilina – eosina . Por lo tanto, la coloración hematoxilina - eosina libre de xilol es útil como colorante del citoplasma.

4.2.3 Coloración de los detalles del núcleo

Hi: la coloración hematoxilina - eosina libre de xilol usado para la coloración de los detalles del núcleo tiene resultados semejantes a los coloreados con la coloración hematoxilina – eosina.

Ho: la coloración hematoxilina - eosina libre de xilol usado para la coloración de los detalles del núcleo no tiene resultados semejantes a los coloreados con la coloración hematoxilina – eosina.

Tabla 7

Coefficiente de correlación chi-cuadrado

Pruebas de chi-cuadrado			
	Valor	gl	Sig. asintótica (bilateral)
Chi-cuadrado de Pearson	181,223 ^a	2	,000
Razón de verosimilitudes	218,488	2	,000
Asociación lineal por lineal	180,358	1	,000
N de casos válidos	722		

a. 0 casillas (0,0%) tienen una frecuencia esperada inferior a 5. La frecuencia mínima esperada es 27,50.

La tabla 7 muestra el coeficiente de correlación chi-cuadrado, donde existe una semejanza positiva entre la coloración hematoxilina - eosina libre de xilol y la coloración hematoxilina – eosina, usados para colorear los detalles del núcleo y es estadísticamente significativa ($p = 0,000$). Valor de $P = 0,000 < 0,05$ por lo tanto se rechaza la hipótesis nula y se acepta la hipótesis alterna que dice; la coloración hematoxilina - eosina libre de xilol usado para la coloración de los detalles del núcleo tiene resultados semejantes a los coloreados con la coloración hematoxilina – eosina.

Toma de decisiones:

Existe semejanza de resultados entre la coloración hematoxilina - eosina libre de xilol y la coloración hematoxilina – eosina. Por lo tanto, la coloración hematoxilina - eosina libre de xilol es útil como colorante de los detalles del núcleo.

4.2.4 Coloración de los detalles del citoplasma

Hi: la coloración hematoxilina - eosina libre de xilol usado para la coloración de los detalles del citoplasma tiene resultados semejantes a los coloreados con la coloración hematoxilina – eosina.

Ho: la coloración hematoxilina - eosina libre de xilol usado para la coloración de los detalles del citoplasma no tiene resultados semejantes a los coloreados con la coloración hematoxilina – eosina.

Tabla 8

Coefficiente de correlación chi-cuadrado

Pruebas de chi-cuadrado					
	Valor	gl	Sig. asintótica (bilateral)	Sig. exacta (bilateral)	Sig. exacta (unilateral)
Chi-cuadrado de Pearson	80,657 ^a	1	,000		
Corrección por continuidad ^b	78,932	1	,000		
Razón de verosimilitudes	87,831	1	,000		
Estadístico exacto de Fisher				,000	,000
Asociación lineal por lineal	80,546	1	,000		
N de casos válidos	722				

a. 0 casillas (0,0%) tienen una frecuencia esperada inferior a 5. La frecuencia mínima esperada es 65,50.

b. Calculado sólo para una tabla de 2x2.

La tabla 8 muestra el coeficiente de correlación chi-cuadrado ,donde existe una semejanza positiva entre la coloración hematoxilina - eosina libre de xilol y la coloración hematoxilina – eosina, usados para colorear los detalles del citoplasma y es estadísticamente

significativa ($p = 0,000$). Valor de $P = 0,000 < 0,05$ por lo tanto se rechaza la hipótesis nula y se acepta la hipótesis alterna que dice; la coloración hematoxilina - eosina libre de xilol usado para la coloración de los detalles del citoplasma tiene resultados semejantes a los coloreados con la coloración hematoxilina – eosina.

Toma de decisiones:

Existe semejanza de resultados entre la coloración hematoxilina - eosina libre de xilol y la coloración hematoxilina – eosina. Por lo tanto, la coloración hematoxilina - eosina libre de xilol es útil como colorante de los detalles del citoplasma.

V. DISCUSIÓN DE RESULTADOS

5.1 En el presente estudio obtuvo como resultado para el criterio histomorfológico coloración del núcleo de las células: Las coloreadas con el método de coloración hematoxilina – eosina libre de xilol, fueron buenas el 13 % y el 87 %, fueron excelentes y el p de 0.00, mientras que los núcleos de las células coloreadas con el método coloración hematoxilina – eosina convencional fueron regulares 2.5 %, el 89.5 % fueron buenas y el 8.0 %, fueron excelentes con un p de 0.000 ($p < 0.005$) siendo estadísticamente significativo. Demostrando con estos resultados que el método de coloración hematoxilina – eosina libre de xilol, tuvo resultados semejantes al método de coloración hematoxilina – eosina convencional. En semejanza con el estudio de Madhuri R Ankle titulado “*A study to evaluate the efficacy of xylene-free hematoxylin and eosin staining procedure as compared to the conventional hematoxylin and eosin staining: An experimental study*” donde los resultados mostraron que de las 60 secciones estudiadas del criterio coloración de núcleo, el 98,33% de los portaobjetos del Grupo B (libre de xilol) mostraron una tinción nuclear adecuada en comparación con el 96,66% de los convencionales hematoxilina – eosina. La diferencia fue estadísticamente significativa ($Z = 0,59, P > 0,05$), lo que sugiere que no hubo diferencia en los dos métodos de tinción para producir una tinción nuclear adecuada.

5.2 En el presente estudio obtuvo como resultado para el criterio histomorfológico coloración del citoplasma de las células: Las coloreadas con el método de coloración hematoxilina – eosina libre de xilol, fueron buenas el 15.5 % y el 84.5 %, fueron excelentes y el p de 0.000, mientras que las coloreadas con el método coloración hematoxilina – eosina convencional fueron regulares 5.3 %, el 86.7 % fueron buenas y el 8.0 %, fueron excelentes. Demostrando con estos resultados que el citoplasma de las células coloreadas con el método de coloración hematoxilina – eosina libre de xilol, tuvieron resultados semejantes al método

de coloración hematoxilina – eosina convencional. Y el p es de 0.000($p < 0.005$) siendo estadísticamente significativo. A diferencia del estudio de Madhuri R Ankle. Titulado “*A study to evaluate the efficacy of xylene-free hematoxylin and eosin staining procedure as compared to the conventional hematoxylin and eosin staining: An experimental study*” en el que los resultados mostraron que de las 60 secciones estudiadas del criterio coloración del citoplasma, el 83,33% de las secciones libres de xilol tenían citoplasma teñido adecuadamente en comparación con el 93,33% de las secciones H y E convencionales ($Z = 1,97, P < 0,05$). Donde se observó una degradación estadísticamente significativa de la tinción citoplásmica en las secciones teñidas con H y E sin xileno.

VI. CONCLUSIONES

6.1 Se determinó que la técnica de coloración hematoxilina - eosina libre de xilol tiene resultados semejantes a la técnica de coloración hematoxilina – eosina usado convencionalmente para la coloración de cortes histológicos, realizados en el laboratorio de histotecnología del “Instituto Nacional Materno Perinatal” durante los meses de abril, mayo y junio del año 2020.

6.2 Se demostró que la técnica de coloración hematoxilina - eosina libre de xilol tuvo resultados semejantes a la técnica de coloración hematoxilina – eosina usado convencionalmente para colorear los núcleos de las células, realizados en el laboratorio de histotecnología del “Instituto Nacional Materno Perinatal” durante los meses de abril, mayo y junio del año 2020. Esta afirmación se demostró con los resultados de la tabla 4.1.1 en la que los núcleos de las células coloreadas con el método de coloración hematoxilina – eosina libre de xilol, fueron buenas el 13 % y el 87 %, fueron excelentes. Y los núcleos de las células coloreadas con el método coloración hematoxilina – eosina convencional fueron regulares 2.5 %, el 89.5 % fueron buenas y el 8.0 %, fueron excelentes.

6.3 Se demostró que la técnica de coloración hematoxilina - eosina libre de xilol tiene resultados semejantes a la técnica de coloración hematoxilina – eosina usado convencionalmente para colorear el citoplasma de las células, realizados en el laboratorio de histotecnología del “Instituto Nacional Materno Perinatal” durante los meses de abril, mayo y junio del año 2020. Esta afirmación se basó en la tabla 4.1.2 en la que el citoplasma de las células coloreadas con la técnica de coloración hematoxilina – eosina libre de xilol, fueron buenas, el 15.5 % y el 84.5 %, fueron excelentes y el citoplasma de las células coloreadas con el método coloración hematoxilina – eosina convencional, fueron regulares 5.3 %, el 86.7 % fueron buenas y el 8.0 %, fueron excelentes.

6.4 Se demostró que la técnica de coloración hematoxilina - eosina libre de xilol tuvo resultados semejantes a la técnica de coloración hematoxilina – eosina usado convencionalmente para colorear los detalles de los núcleos de las células, realizados en el laboratorio de histotecnología del “Instituto Nacional Materno Perinatal” durante los meses de abril, mayo y junio del año 2020. Esta afirmación se basó en la tabla 4.1.3 en la que los detalles del núcleo de las células coloreadas con la técnica de coloración hematoxilina – eosina libre de xilol, donde el 5.3 % fueron regulares, el 79.5 % buenas y el 15.2 % excelentes. Mientras que los núcleos de las células coloreadas con el método coloración hematoxilina – eosina convencional fueron regulares el 44.3 % y el 55.7 % buenas. Se demostró que la técnica de coloración hematoxilina - eosina libre de xilol tuvo resultados semejantes a la técnica de coloración hematoxilina – eosina usado convencionalmente para colorear los detalles del citoplasma de las células, realizados en el laboratorio de histotecnología del “Instituto Nacional Materno Perinatal” durante los meses de abril, mayo y junio del año 2020. Esta afirmación se basó en la tabla 4.1.4. en la que los detalles del citoplasma de las células coloreadas con la técnica de coloración hematoxilina – eosina libre de xilol, fueron regulares el 5.3 % y 94.7 % fueron buenas. Mientras que los detalles del citoplasma de las células coloreadas con el método de coloración hematoxilina – eosina convencional fueron regulares el 31 % y el 69 % fueron buenas.

6.5 El método de coloración hematoxilina - eosina libre de xilol fue ideada e implementada en el laboratorio de histotecnología del Servicio de Anatomía Patológica del Instituto nacional Materno Perinatal.

VII .RECOMENDACIONES

7.1 De ser aprobado la presente investigación se recomienda implementar de la técnica de de coloración “hematoxilina - eosina libre xilol,” en otros laboratorios de histotecnología a nivel nacional, por ser una técnica de coloración en la que se suprimió el xilol por lo tanto es menor el riesgo al efecto toxico de este insumo.

7.2 Se recomienda el uso de mascarillas antigases cuando se usa xilol u otras sustancias similares

7.3 Se recomienda aplicar las normas de bioseguridad durante todo el histoprocesamiento así,como en la eliminación de residuos biológicos

VIII. REFERENCIAS BIBLIOGRÁFICAS

- Abanto, I. (2014). *Diseño y desarrollo del proyecto de investigación*. Universidad César Vallejo. Guía de Aprendizaje. <https://www.studocu.com/latam/document/universidad-santa-mariavenezuela/metodologia/diseño-y-desarrollo-del-proyecto-de-investigación/10619231>
- Atlas de histología vegetal y animal (01 de Diciembre del 2015). *Técnicas histológicas*. <https://mmegias.webs.uvigo.es/6-tecnicas/1-introduccion.ph>.
- Ankle, M. (2011). A study to evaluate the efficacy of xylene-free hematoxylin and eosin staining procedure as compared to the conventional hematoxylin and eosin staining: An experimental study. *Journal of oral and maxillofacial pathology*, 15(2), pp.161-167. <https://doi.org/10.4103/0973-029X.84482>
- Brito y Capo (2015). *Efecto del xileno en la visión y el sistema respiratorio de los histotecnólogos*. [Tesis de pregrado, Universidad de Carabobo]. <http://hdl.handle.net/123456789/5973>
- Buesa, R. (2009). Histology without xylene. *Pubmed*, 13(4). <https://doi.org/10.1016/j.anndiagpath.2008.12.005>
- CENAM (15 de Abril del 2008). *Guía para la Validación y la Verificación de los Procedimientos de Examen Cuantitativos Empleados por el Laboratorio Clínico*. <http://qualitat.cc/sitebuildercontent/sitebuilderfiles/CENAM.EMA.Validacion-verificacion.pdf>
- Coronado, L. (23 de Septiembre del 2015). *Técnica de Cajal, Kluver Barrera y Nissl, para diferenciar capas de la corteza cerebral, laboratorio de procesamiento*. <https://prezi.com/bcbsioog3veu/tecnica-de-cajalkluver-barrera-y-nissl-para-diferenciar-capas-de-la-corteza-cerebrallaboratorio-de-procesamiento-universidad-arturo-michelena>.

- Francia y Cermeño (2009). *Biomarcadores De Exposición A Benceno, Tolueno Y Xileno En Trabajadores De Una Planta De Mejoramiento De Petróleo Crudo Del Estado Anzoátegui*. [Tesis de posgrado, Universidad Nacional Experimental de Guayana]. <https://xdoc.mx/preview/republica-bolivariana-de-venezuela-universidad-5ded599478e98>.
- Hernández et al. (2014). *Metodología de la Investigación*. McGraw-Hill Interamericana de México. <https://www.uca.ac.cr/wpcontent/uploads/2017/10/Investigacion.pdf>.
- Herrera et al. (2013). *Cumplimiento de medidas de bioseguridad por parte del personal asistencial de laboratorio clínico en el Hospital Universitario de San Vicente Fundación en la obtención y procesamiento de muestras*. [Tesis de posgrado Universidad CES]. Repositorio Universidad CES. <https://repository.ces.edu.co/handle/10946/1257>.
- Histología e inmunohistoquímica. Manual de Métodos (7 de Octubre del 2014). *Apoyo a la Investigación Biomédica*. <http://webcache.googleusercontent.com/search?q=cache:OJxFCjcQZx4J:https://antares.iztacala.unam.mx/papime/?p%3D166&hl=es-419&gl=pe&strip=1&vwsrc=0>.
- Kiernan, J. (2009). *Histological and histochemical methods*. European Journal of Histochemistry, 60(1), p.76. <https://www.ncbi.nlm.nih.gov/pmc/articles/PMC4800257/pdf/ejh-2016-1-2639.pdf>.
- Mojica, I. (2012). *Evaluación del rendimiento de la técnica de procesamiento histotecnológico libre de xilol versus la técnica convencional en el Laboratorio de Patología Interfacultades de la Universidad Nacional de Colombia*. [Tesis de posgrado, Universidad Nacional de Colombia]. Repositorio UNAL. <https://repositorio.unal.edu.co/handle/unal/9477>
- Pacheco et al. (2017). Hemoglobina y conteo plaquetario en Trabajadores de Anatomía

Patológica expuestos a xileno. *Revista Cubana de Salud y Trabajo*,19(2pp.24-27.

<https://www.medigraphic.com/pdfs/revcubsaltra/cst-2018/cst182d.pdf>.

Pico, V. (2015). *Aplicación de agua de limón en reemplazo del xilol para comprobar su acción desparafinizante en los cortes de tejido coloreados con hematoxilina eosina en el Laboratorio de Histopatología de la Facultad de Ciencias Médicas de la Universidad Central del Ecuador*. [Tesis de pregrado, Universidad Central del Ecuador].Repositorio Digital. <http://handle/25000/8243>.

Revilla, A. (2008). *Cambios inducidos por tolueno y xileno en el estado energético y oxidativo de mitocondrias aisladas*. [Tesis de posgrado, Universidad Nacional Mayor de San Marcos].Repositorio UNMSM.

http://handle/20.500.12672/233/Revilla_ca.pdf?sequence=1&isAllowed=y.

Santos, S. (2017). *Tinción Hematoxilina-Eosina*. [Tesis de posgrado, Universidad Nacional de Educación a Distancia]. <http://creativecommons.org/licenses/by-nc-nd/4>

Subramanian y Dayasagar (2017). A Study of Xylene Free Hematoxylin and Eosin Staining Procedure *Annals of Advanced Medical Sciences*,1(1),pp.16-21.

<https://doi.org/10.21276/AAMS.1772>

Torres et al. (2011). *Metodología y Técnicas de Trabajo en el Laboratorio de Patología Anatómica. Errores frecuentes y su solución*. Fesitess Andalucía.

https://docplayer.es/7723463-Metodologia-y-tecnicas-de-trabajo-en-el-laboratorio-de-anatomia-patologica-errores-frecuentes-y-su-solucion.html#download_tab_content.

IX. ANEXOS

Anexo A.

Batería de coloración hematoxilina - eosina
Método convencional (con xilol)



Anexo B.

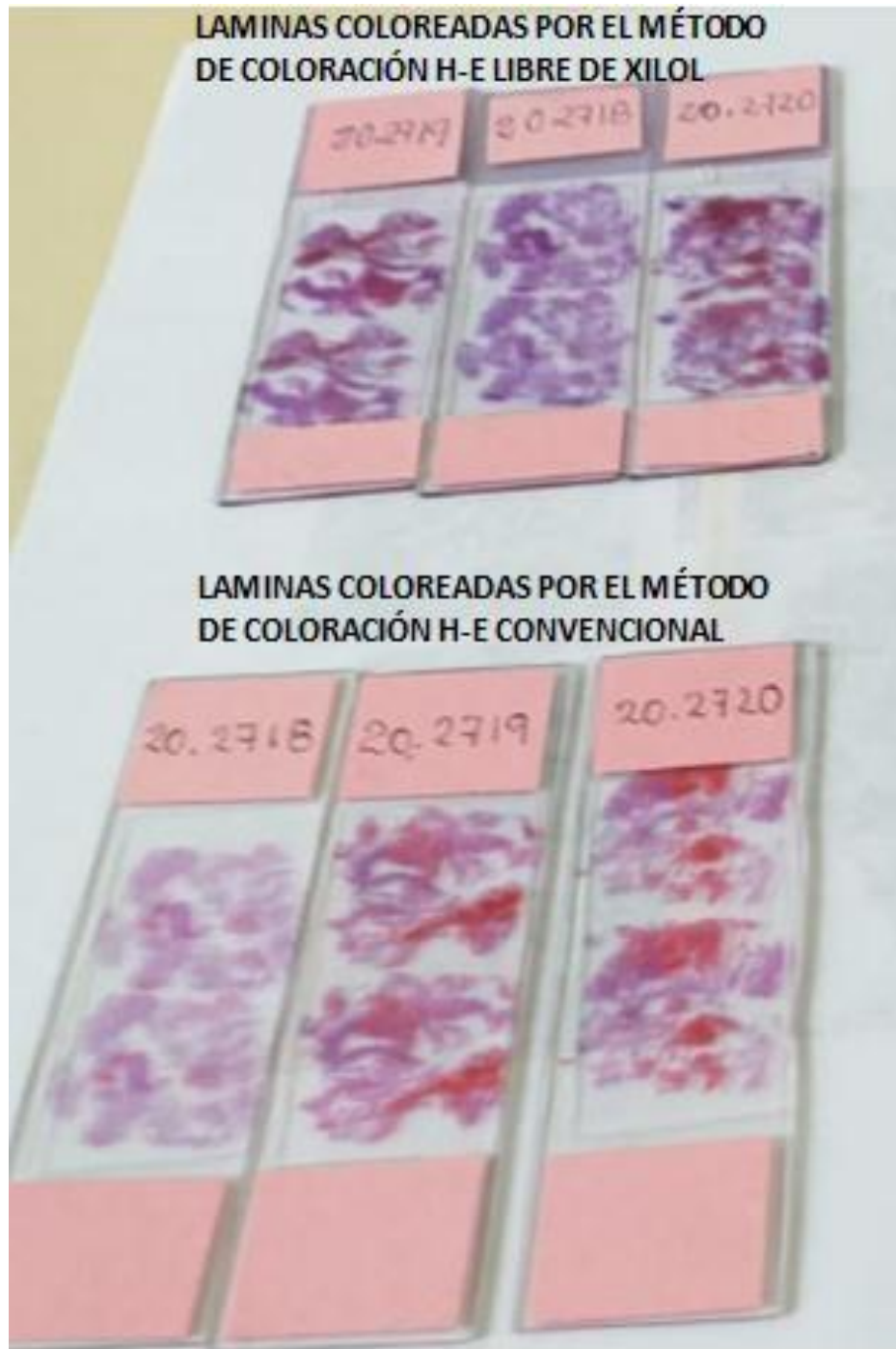Batería de coloración hematoxilina – eosina libre de xilol

(Sin xilol)



Anexo C

Comparación de láminas coloreadas con los 2 métodos (convencional y libre de xilol)



LAMINAS COLOREADAS POR EL MÉTODO
DE COLORACIÓN H-E LIBRE DE XILOL



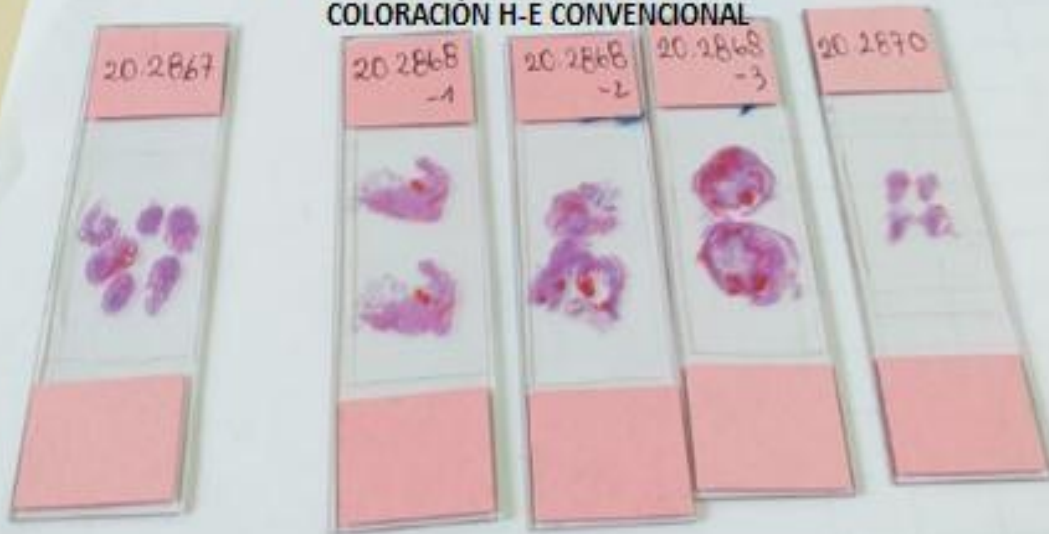LAMINAS COLOREADAS POR EL MÉTODO
DE COLORACIÓN H-E CONVENCIONAL



LAMINAS COLOREADAS POR EL MÉTODO
DE COLORACIÓN H-E LIBRE DE XILOL



LAMINAS COLOREADAS POR EL MÉTODO DE
COLORACIÓN H-E CONVENCIONAL



Anexo D

Fichas de la evaluación de los criterios histomorfologicos

**MODELO DE FICHA PARA LA EVALUACIÓN DE LOS
CRITERIOS HISTOMORFOLOGICOS**

INSTITUTO NACIONAL MATERNO PERINATA
SERVICIO DE ANATOMIA PATOLOGICA



N° DE MUESTRA:

TIPO DE MUESTRA: útero

Criterios histomorfologicos	Calificación
Observación del núcleo	
Observación del citoplasma	
Observación de los detalles del núcleo	
observación de los detalles del citoplasma	

Criterios histomorfologicos	Calificación
Observación del núcleo	Pobre = 1
Observación del citoplasma	Regular = 2
Observación de los detalles del núcleo	Bueno = 3
Observación de los detalles del citoplasma	Excelente = 4

**Ficha de la evaluación de los criterios histomorfologicos de la
coloración hematoxilina – eosina libre de xilol**

INSTITUTO NACIONAL MATERNO PERINATAL
SERVICIO DE ANATOMÍA PATOLOGICA



N° DE MUESTRA: 2807-1 TIPO DE MUESTRA: útero LAMINA: N° 1

Criterios histomorfologicos	Calificación
Observación del núcleo	4
Observación del citoplasma	4
Observación de los detalles del núcleo	3
observación de los detalles del citoplasma	3

Criterios histomorfologicos	Calificación
Observación del núcleo	Pobre = 1
Observación del citoplasma	Regular = 2
Observación de los detalles del núcleo	Bueno = 3
Observación de los detalles del citoplasma	Excelente = 4

**Ficha de la evaluación de los criterios histomorfologicos
de la coloración hematoxilina - eosina**

INSTITUTO NACIONAL MATERNO PERINATAL
SERVICIO DE ANATOMÍA PATOLÓGICA



N° DE MUESTRA: 2807-1 TIPO DE MUESTRA: útero LAMINA: N° 2

Criterios histomorfologicos	Calificación
Observación del núcleo	3
Observación del citoplasma	3
Observación de los detalles del núcleo	2
observación de los detalles del citoplasma	2

Criterios histomorfologicos	Calificación
Observación del núcleo	Pobre = 1
Observación del citoplasma	Regular = 2
Observación de los detalles del núcleo	Bueno = 3
Observación de los detalles del citoplasma	Excelente = 4

Anexo E.

A	B	C	D	E	F
ID	COLORACION H-E LIBRE DE XILOL	COLORACION DEL NUCLEO	COLORACION DEL CITOPLASMA	COLORACION DE LOS DETALLES DEL NUCLEO	COLORACION DE LOS DETALLES DEL CITOPLASMA
E1	1	4	4	3	3
E2	0	3	3	3	3
E3	1	4	3	4	3
E4	0	3	3	2	3
E5	1	3	3	4	3
E6	0	3	2	3	3
E7	1	4	4	4	3
E8	0	4	4	3	3
E9	1	4	4	3	3
E10	0	3	3	2	2
E11	1	4	4	3	3
E12	0	3	3	2	2
E13	1	4	4	3	3
E14	0	3	3	3	3
E15	1	4	4	3	3
E16	0	4	4	2	3
E17	1	3	3	2	2
E18	0	3	3	2	3
E19	1	4	3	3	3
E20	0	3	3	2	2
E21	1	4	4	3	3
E22	0	3	3	3	3
E23	1	4	4	3	3
E24	0	3	3	2	2
E25	1	4	4	3	3
E26	0	3	3	2	3
E27	1	3	3	3	3
E28	0	3	3	3	3
E29	1	4	4	3	3
E30	0	3	3	3	2
E31	1	4	4	3	3

**Matriz de datos en excel, de las fichas usadas
para la evaluación de los criterios
histomorfológicos de la coloración
hematoxilina – eosina libre de xilo**